ZUR
MORPHOLOGIE DES NERVENSYSTEMS VON ANODONTA CELLENSIS SCHRÖT.

INAUGURAL-DISSERTATION
ZUR ERLANGUNG DER DOKTORWÜRDE
DER HOHEN PHILOSOPHISCHEN FAKULTÄT
DER UNIVERSITÄT MARBURG

VORGELEGT

VON

PAUL SPLITTSTÖSSER
AUS ELBERFELD

ACAD. LUGD BAT. BIBL.

MIT 19 FIGUREN IM TEXT

MARBURG IN HESSEN
1912

Von der Fakultät als Dissertation angenommen am 4. Mai 1912.
Referent: Herr Geh. Reg.-Rat Prof. Dr. E. Korschelt.

Sonderabdruck aus: »Zeitschrift für wissenschaftl. Zoologie«. CIV. Bd., 3. Heft.

MEINEN LIEBEN ELTERN

GEWIDMET

Digitized by the Internet Archive
in 2026

https://archive.org/details/IA41556035_0041

Zur Morphologie des Nervensystems von Anodonta cellensis Schröt.

Von

Paul Splittstößer.

(Aus dem zoologischen Institut Marburg.)

Mit 19 Figuren im Text.

Inhalt.

Seite

1. Vorbemerkungen 389
2. Geschichtlicher Überblick 389
3. Untersuchungsmethoden 391
4. Bemerkungen über die Nomenklatur 392
5. Überblick über das Centralnervensystem 392

Das Nervensystem.

I. Das Cerebralganglion und seine Nerven 393
1. Das Cerebralganglion 393
2. Die Cerebralcommissur 396
3. Die Cerebrovisceralcommissur 396
4. Die Mantelnerven 398
5. Die Muskelnerven 402
6. Die Nerven der Mundsegel und der Lippen 404
7. Die Cerebropedalcommissur mit Statocystennerv und Statocyste 408

II. Das Pedalganglion und seine Nerven 410
1. Das Pedalganglienpaar 410
2. Die vier größeren Fußnerven 413
3. Die Übereinstimmung ihres Verlaufs mit dem Verlauf von Fußarterien 417
4. Schwächere Fußnerven des Pedalganglions 417
5. Nebenäste der Cerebropedalcommissur 418

III. Das Visceralganglion und seine Nerven 420
1. Das Visceralganglion 420
2. Die Mantelnerven 422
3. Die Hautnerven des Visceralganglions 432
4. Die Nerven des hinteren Schließmuskels 434
5. Verbindungsnerv zum Pedalganglion 436

Seite
6. Die Eingeweidenerven 441
a. Hautnerven des inneren Kiemenganges 441
b. Die Kiemennerven 444
c. Seitennerven der Cerebrovisceralcommissur und Magengeflecht 449
IV. Die Innervierung des Mantelrandes 455
1. Mantelrandnerv 456
2. Der Mantelrandplexus 457
Zusammenfassung der wichtigsten Ergebnisse 463
Verzeichnis der Ganglien und Nerven 466
Literaturübersicht 468
Erklärung der Buchstaben 469

Die Untersuchungen über das Nervensystem von *Anodonta cellensis* Schröt., wie sie in nachfolgender Arbeit niedergelegt sind, beschränken sich nur auf den grob morphologischen Bau desselben und lassen somit die Verhältnisse, welche sich auf die Histologie beziehen oder nur auf Grund histologischer Untersuchungen behandelt werden können, unberücksichtigt. Von den zahlreichen Nerven sind fast durchweg nur diejenigen beschrieben, welche bei jedem Tier vorkommen, d. h. konstant sind. Variable Nerven haben nur dann Erwähnung gefunden, wenn an den Stellen, wo sie auftreten, die Morphologie des Nervensystems in charakteristischer Weise beeinflußt ist. Da ferner in dieser Abhandlung nicht vergleichend anatomische Gesichtspunkte maßgebend sein sollen, vielmehr das Hauptgewicht darauf gelegt ist, eine genaue und möglichst umfassende Beschreibung der Nerven und ihres Verlaufs, sowie der Ganglien zu geben, so sind die dem Text beigefügten Abbildungen derart, daß sie die Verhältnisse darstellen, wie sie sich dem Auge bei der Präparation mit Messer und Schere darbieten. Ausnahmen machen hiervon nur einige dabeigegebene schematisierte Figuren.

Geschichtlicher Überblick.

Das Nervensystem von Lamellibranchiaten wurde zum ersten Male von Poli teilweise abgebildet, ohne daß er es als solches erkannte. Vielmehr hielt er die Nerven für Lymphgefäße, die Cerebral- und Visceralganglien für deren Sammelstellen. Die Pedalganglien waren ihm unbekannt geblieben. Ein Nervensystem sprach er diesen Tieren ab. Cuvier, welcher den Irrtum von Poli erkannte, erwähnt im übrigen auch nur jene beiden Ganglienpaare. Das Pedalganglienpaar wurde von Rathke, d. Älteren und, unabhängig von diesem, von Mangili entdeckt. Letzterer hat auch eine in ihren Grundzügen richtige Ab-

bildung des Centralnervensystems von *Anodonta* gegeben. Nur hat er das Pedalganglienpaar als ein einziges Ganglion aufgefaßt.

Eine vollständige und auch jetzt noch zum Teil brauchbare Beschreibung des Nervensystems von *Anodonta* Lmk. hat KEBER (1851) veröffentlicht, in welcher er seine Untersuchungen von 1837 wesentlich vervollständigt. Außer den Ganglien und den sie verbindenden Commissuren hat er eine Anzahl wichtiger Nerven beschrieben und sich besonders mit den Eingeweidenerven befaßt. Leider ist ihm hierbei der große Irrtum unterlaufen, daß er Bindegewebe sowie Keimschläuche des Bucephalus von BAER mit Nerven verwechselt und so fortwährend Falsches und Richtiges durcheinander gemengt hat. So sind sein über die ganze Körperoberfläche des Tieres sich hin erstreckendes Hautnervensystem, und ein großer Teil seiner sympathischen Nerven nichts andres als jene Keimschläuche.

Ungefähr zu derselben Zeit hat DUVERNOY eine Abhandlung über das Nervensystem der Acephalen herausgegeben und dabei *Anodonta* in weitgehender Weise berücksichtigt. Ihm verdanken wir die Entdeckung des Mantelrandplexus und des Mantelrandnerven. Je nach der Beschaffenheit des letzteren Nerven teilt er die Muscheln in zwei Typen, den einkreisigen (» type palléal monocirculaire «) und den zweikreisigen (»type palléal bicirculaire«), ein. Der erste Typ (»monocirculaire«) hat die Eigenschaft, daß der Mantelrandnerv sich über beide Mantelhälften erstreckt und in sich selbst wieder zurückläuft, mithin einen einzigen geschlossenen Kreis bildet. Hierhin gehören nach DUVERNOY die Monomyarier und *Pinna*. Der zweite Typ (» bicirculaire«) ist dadurch charakterisiert, daß der Mantelrandnerv nicht von der einen Hälfte des Mantels zur andern übergeht, sondern daß sowohl in der rechten als auch in der linken Hälfte jener Nerv sich aus einem Mantelnerv des Cerebralganglions herausdifferenziert, dann den Mantelrand entlang läuft und schließlich in einen Mantelnerven des Visceralganglions eintritt. Es entsteht so auf jeder Seite des Tieres ein Nervenkreis, der durch die jeseitige Cerebrovisceralcommissur geschlossen wird und sich so zusammensetzt: Cerebralganglion, vorderer Mantelnerv, Mantelrandnerv, hinterer Mantelnerv, Visceralganglion, Cerebrovisceralcommissur. Jenem Typ gehören die Siphonaten, also auch *Anodonta* an. BRONN zählt Mantelrandnerv und Mantelrandplexus zum peripheren, die Ganglien und Commissuren mit ihren Nebennerven zum centralen Nervensystem. KEBER ist diese Innervierung des Mantelrandes vollständig entgangen.

Über die Morphologie des gesamten Nervensystems von *Anodonta*

ist seit Duvernoy und Keber keine umfassendere Untersuchung mehr angestellt worden. Auch die neueren Autoren berufen sich immer noch auf jene beiden Arbeiten. Nur einzelne Teile des Nervensystems sind eingehender behandelt worden: So beschreibt Simroth die Innervierung der Statocyste; Chatin untersucht die Nerven, welche dem Visceralganglion entspringen, und Rankin ergänzt und berichtigt die Angaben von Duvernoy und Keber über die Innervation des Bojanusschen Organs. Die übrigen zahlreichen Arbeiten über das Nervensystem von *Anodonta* kommen für die vorliegende Untersuchung kaum in Betracht, da sie teils, wie das Werk von Ihering über das Nervensystem der Mollusken, rein vergleichend anatomisch gehalten und für den Zweck der vorliegenden Arbeit auch sonst nur wenig zu verwenden, teils aber nur histologischer Natur sind. Auch neuere physiologische Abhandlungen, z. B. die Arbeit von Yung über die Innervation des Herzens und diejenige von Pawlow über die Schließmuskeln, bringen über die Morphologie der Nerven nichts Neues. Andre Arbeiten, die nur eingestreute Bemerkungen über das Nervensystem von *Anodonta* enthalten, und solche, in welchen die Nerven verwandter Formen behandelt werden, wie das Werk von List über die Mytiliden des Golfes von Neapel, finden im Laufe der nachfolgenden Untersuchung an geeigneter Stelle Erwähnung.

Untersuchungsmethoden.

Zum Auffinden der Ganglien und Nerven erwies sich die Präparation mittels Schere und Lupe als die geeignetste und zuverlässigste Methode. Das frische Tier wurde samt der Schale in eine 2—3%ige wässerige Lösung von Salpetersäure gelegt und solange darin gelassen, bis sich die Schale von selbst ablöste. Dann wurde das Objekt mit Wasser abgespült und in einem Wachsbecken präpariert. Hoben sich die Nerven nur schlecht von ihrer Umgebung ab, so wurde das Tier darauf noch in eine wässerige 1%ige Osmiumsäurelösung gebracht und im Dunkeln so lange darin gelassen, bis die nervösen Elemente anfingen sich zu schwärzen. Darauf wurde es, ebenfalls unter Lichtabschluß, mindestens 24 Stunden gewässert und war dann zur Präparation geeignet. Allerdings färbt die Osmiumsäure nur die Elemente, welche dicht an der Oberfläche liegen und von lockerem Gewebe bedeckt sind. Intravitale Färbungen mit Methylenblau haben zu keinem befriedigenden Ergebnis geführt. Vorteilhaft ist es, wenn das mit Salpetersäure behandelte Objekt außerdem noch ein paar Tage in 40%igen Alkohol gebracht wird. Die Maceration hält nämlich dann

noch ein wenig an, ohne den Nerven zu schaden, vielmehr heben sich jene dann schärfer von ihrer Umgebung ab. Die Präparation selbst geschah mittels einer vorn scharf zugespitzten Augenschere unter einem Binocular von Zeiss.

Eine wertvolle Ergänzung boten Schnitte von 50 μ Dicke durch ein ausgewachsenes Tier. Das Objekt wurde mit einer Mischung fixiert, die sich folgendermaßen zusammensetzte:

Kal. bicrom.	400,0
1%ige Osmiumsäure	100,0
Pikrinschwefelsäure nach Kleinenberg	250,0.

Dann wurde es, ohne gewässert zu werden, innerhalb 24 Stunden von 10%igen bis in 100%igen Alkohol gebracht und zum Schneiden in Paraffin (40° Schmelzpunkt) übergeführt. Zum Färben wurde Boraxcarmin verwandt.

Die Schnittserien unterstützten die Präparation besonders da, wo die Nerven in einer Ebene ausgebreitet waren, z. B. im Mantelrand, in den Mundsegeln, in der Umgebung des Cerebral- und Visceralganglions. Als ungeeignet erwiesen sie sich für Innervationsgebiete, deren Nerven ein räumliches Gebiet nach allen Richtungen hin durchziehen, wie es z. B. im Bojanusschen Organ und der Mitteldarmdrüse der Fall ist. Von der Mantelfläche genügten für vorliegende Untersuchungen Totalpräparate.

Bemerkungen über die Nomenklatur.

Für die Nomenklatur der Muskeln wurden meist die Bezeichnungen von Lang gewählt und die in Betracht kommenden Blutbahnen nach Langer benannt. Die Benennung der einzelnen Partien des Bojanusschen Organs sind so erfolgt, wie sie Rankin in seiner Arbeit hierüber angewandt und vorgeschlagen hat. Ebenfalls nach Lang sind die morphologischen Elemente, aus denen sich die Kiemen zusammensetzen, bezeichnet. Die übrigen Namen für Körperregionen, Organe und Organkomplexe sind allgemein eingebürgert.

Überblick über das Centralnervensystem.

Das Nervensystem der Mollusken weist bekanntlich drei Hauptganglienpaare auf, die folgende typische Lage haben: Das erste Ganglienpaar, die beiden Cerebralganglien, liegt ursprünglich dorsal vom Schlund und entspricht dem oberen Schlundganglienpaar der Würmer. Das zweite Paar, die Visceralganglien, liegt im aboralen Teil, dem Eingeweidesack des Tieres, wo die einzelnen Ganglien sich dicht neben-

einander ventral vom Darm befinden. Ausnahmsweise habe ich bei *Anodonta* in einem Falle dieses Visceralganglienpaar dorsal vom Darm liegend gefunden. Diese Abnormität ist in einer früheren Arbeit von mir beschrieben worden. Die beiden Pedalganglien, das dritte Paar, liegen im Fuß und befinden sich ebenfalls dicht nebeneinander. Von den Cerebralganglien gehen nun zwei Commissuren nach den Pedalganglien, die Cerebropedalcommissuren, und zwei Verbindungsstränge, die Cerebrovisceralcommissuren, zu den Visceralganglien. Auf letzteren Commissuren sind ursprünglich noch zwei Ganglienpaare vorhanden, die nach den Cerebralganglien zu gelegenen Pleuralganglien, und das Parietalganglienpaar, welches sich in der Nähe der Visceralganglien befindet. Bei *Anodonta* liegen die Verhältnisse so, daß die Pleuralganglien mit den Cerebralganglien und die Perietalganglien mit den Visceralganglien verschmolzen sind. Ferner befinden sich die Cerebralganglien, die, ebenso wie die Visceralganglien, auch nach der Vereinigung mit den andern Ganglienpaaren ihre ursprünglichen Namen beibehalten haben, nicht mehr dorsalwärts vom Schlund, sondern haben sich etwas ventralwärts verschoben. Sie sind durch eine Commissur, die Cerebralcommissur, verbunden, welche den Schlund dorsal überquert. Von jenen Commissuren und Ganglien werden nach Duvernoy zwei Nervenringe des Centralnervensystems von *Anodonta* gebildet. Der größere Nervenring setzt sich aus folgenden Elementen zusammen: der Cerebralcommissur, den beiden Cerebralganglien, den beiden Cerebrovisceralcommissuren und dem (vereinigten) Visceralganglion. Der kleine Nervenring umfaßt die beiden Pedalganglien, die Cerebropedalcommissuren, die Cerebralganglien und die Cerebralcommissur.

Im folgenden werden zunächst die drei Ganglienpaare mit ihren Nerven, d. h. das centrale Nervensystem, und darauf das periphere Nervensystem, welches den Mantelrandplexus und Mantelrandnerv umfaßt, beschrieben werden.

Das Nervensystem.

I. Das Cerebralganglion und seine Nerven.

1. Das Cerebralganglion.

(Fig. 1—6.)

Die Cerebralganglien haben ihre Lage auf beiden Seiten der Mundöffnung (Fig. 6 *cg*) und zwar hinter dem vorderen Schließmuskel dicht über der Anwachsungsstelle der Mundsegel an Fuß und Mantel (Fig. 6 *cg* rechte Seite). Sie befinden sich unmittelbar unter der Körperober-

fläche, so daß man sie meistens durch die Hautdecke hindurchschimmern sieht. In der Regel liegen sie zwischen der unteren Hälfte des vorderen Adductors und der Ansatzstelle der Protractoren an die Schale. Gewöhnlich werden ihre hinteren Hälften noch von jenen bedeckt; seltener liegen sie ganz unter diesen Muskeln (Fig. 3, 5 *cg*). Sie sind die kleinsten der drei centralen Ganglienpaare und in ihrer größten Ausdehnung beim ausgewachsenen Tier 1—1,25 mm lang.

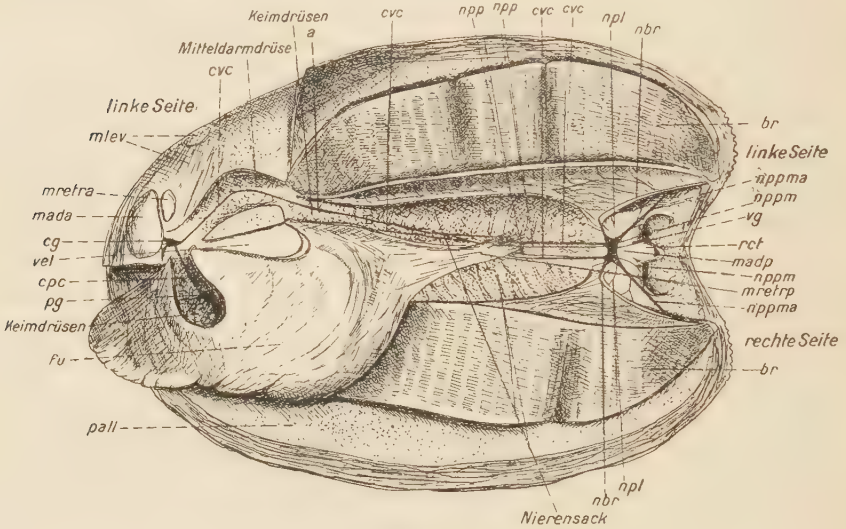

Fig. 1.

Das Tier ist aus der Schale genommen, mit der Ventralseite nach oben liegend und mit geöffnetem inneren Kiemengang dargestellt. Der in der Mittellinie und auf der linken Seite liegende Teil des Centralnervensystems ist freigelegt. (Erklärung der Buchstaben siehe S. 469.)

Ein solches Ganglion hat ein gelbliches bis orangefarbenes Aussehen und ist seitlich abgeplattet, so daß man von zwei größeren, der Körperoberfläche parallelen Flächen — einer äußeren und einer inneren — sprechen kann. Im ausgestreckten Zustande, der eintritt, wenn man den Mantel dorsal umschlägt (Fig. 6 *cg* links), hat es die Form eines unregelmäßigen Vierecks, dessen Ecken mehr oder weniger vorgebuchtet sind (Fig. 2 *b*). Diesen Ecken entspringen die kräftigsten Nerven. Die dorsalwärts nach hinten gelegene Ecke, aus der die Cerebropedalcommissur austritt, ist nach innen umgebogen (Fig. 6 *cg* rechts), so daß das Ganglion, von außen her gesehen, in der Gestalt eines spitzwinkligen Dreiecks erscheint, den kleinsten Winkel nach hinten zu gekehrt (Fig. 2 *a*).

Von den Nerven, welche von diesem Ganglion ausgehen, erwähnt Duvernoy nur die vorderen Mantelnerven (Nervi palliales anteriores), die Cerebralcommissur, die Cerebropedalcommissuren und die Cerebro-

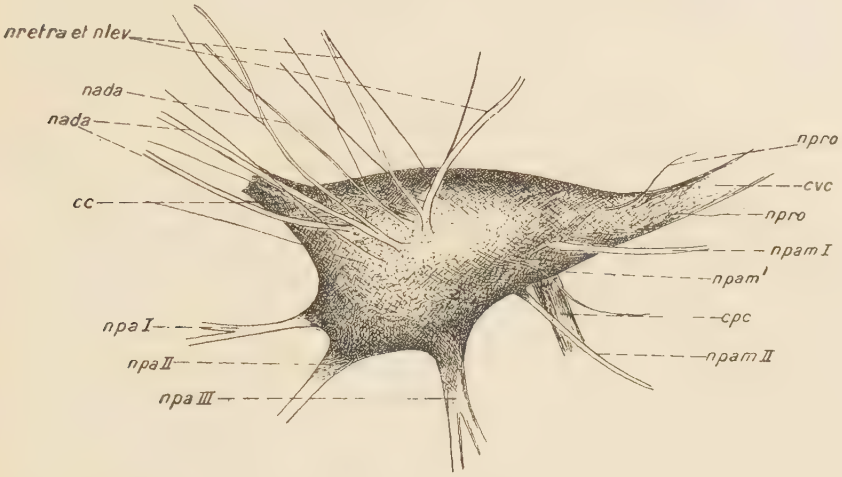

Fig. 2*a*.

Cerebralganglion, von der Außenseite gesehen. (Erklärung der Buchstaben siehe S. 469.)

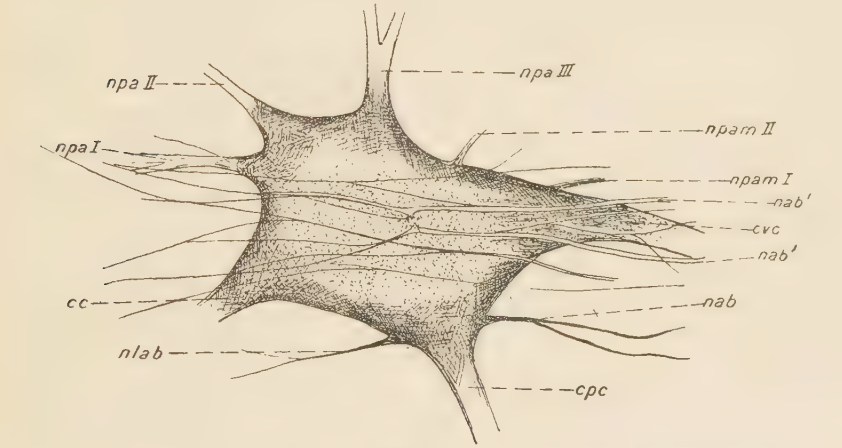

Fig. 2*b*.

Die Innenseite des Cerebralganglions, alle vier Ecken in ausgestrecktem Zustand. (Erklärung der Buchstaben siehe S. 469.)

visceralcommissuren. Keber nennt außerdem noch Nerven, die den vorderen Adductor versorgen (Nervi musculi adductoris anterioris) und je einen Mundsegelnerv (später Nervus appendicis buccalis genannt), ohne jedoch eine genauere Beschreibung ihrer Gestalt und

ihres Verlaufs zu geben. Außerdem finden sich noch Nerven zur Versorgung der Lippen und Nerven, welche in die beiden Retractoren, die Protractoren und die Levatoren eindringen, vor, die dementsprechend Nervi retractoris anterioris, Nervi protractoris und Nervi levatoris benannt werden können.

2. Die Cerebralcommissur.

(Fig. 2, 3, 4 *cc.*)

Die Cerebralcommissur, welche beide Cerebralganglien miteinander verbindet, verläßt die Ganglien an den Ecken, welche dem Ausgangspunkt der Cerebrovisceralcommissur gegenüber liegen, also oral und dorsal gelegen sind. Sie ist nicht ganz so stark wie letztere Commissuren und verändert ihre äußere Gestalt während ihres ganzen Verlaufs kaum. Zunächst wendet sie sich nach dem Austritt aus den Ganglien in leichter Neigung dorsalwärts, biegt dann bald nach innen um, läuft unter dem vorderen Adductor her und erscheint am Innenrande der Grenze zwischen Ober- und Unterlippe. Von dort nimmt sie ihren Weg zwischen Adductor und der oberen Decke des Oesophagus dicht hinter der Anwachsungsstelle der Oberlippe an jene (Fig. 4 *cc*). Daß von ihr weitere Nerven abgingen, war nicht festzustellen.

3. Die Cerebrovisceralcommissur.

(Fig. 1, 2, 3, 6, 11, 13. 14, 19 *cvc.*)

Die Cerebrovisceralcommissur entspringt am aboralen Ende des Cerebralganglions, biegt unmittelbar hinter ihrer Ursprungsstelle dorsalwärts um, so daß sie zur Längsachse des Ganglions einen stumpfen Winkel bildet, nimmt ihren Weg parallel zur Längsrichtung des Protractors dicht unter demselben oder — je nach der Lage des Ganglions — neben ihm her und dringt in die Mitteldarmdrüse (Leber) ein (Fig. 1, 2, 3 *cvc*). Dicht hinter ihrer Ursprungsstelle gibt sie einige schwache Nerven ab, die dorsal, ventral oder an der Außenseite entspringen können, ihren Weg nach der Körperoberfläche nehmen und dort sich im Protractor verlieren. Die Stärke dieser Nerven sowie ihre Anzahl schwankt bei den einzelnen Individuen sehr. Auf dem Weg durch die Mitteldarmdrüse entfernt sich die Commissur immer mehr von der Körperoberfläche; zugleich hat ihre Stärke beim Eintritt in jenes Organ etwas abgenommen. In der Mitteldarmdrüse selbst gibt sie außer mehreren feinen Nerven, bei denen jedoch weder ihr Ursprung noch ihre Anzahl und Lage konstant ist, und die in der Drüse sich verlieren, vornehmlich drei stärkere Äste ab. Diese dringen nach innen in letztere

ein und verzweigen sich in der Magenwand. Ein Nerv verläßt die Commissur kurz vor ihrem Eintritt in die Mitteldarmdrüse. Die beiden andern haben ihren Ursprung kurz vor deren Austritt aus der Drüse und zwar nahezu an derselben Stelle. Eine genauere Beschreibung dieser, so wie der andern Nebennerven der Commissur wird an späterer Stelle erfolgen (S. 449).

Während des ganzen Verlaufs der Commissur durch die Mitteldarmdrüse behält jene ihre aufwärts steigende Richtung bei und ändert sie erst vor ihrem Eintritt in die Region der Keimdrüsen allmählich, sodaß sie beim Durchgang durch dieselbe schließlich einen zu der Rückenseite des Tieres parallelen Verlauf nimmt (Fig. 1 *cvc*). Zugleich nähert sich der Nervenstrang der Körperoberfläche nach und nach wieder. Beim Durchtritt durch die Keimdrüsen zweigen sich auch hier mehrere feine Äste ab. Die Commissur selbst tritt, nachdem sie dicht über den Darm und den Porus genitalis hinweg ihren Weg genommen hat, beim Verlassen der Keimdrüsen unmittelbar unter die Körperhaut (Fig. 1, 13 *a*). Zugleich ist sie etwas dorso-ventral abgeplattet und breiter geworden. Sie nimmt jedoch beim Eintritt in das Bojanussche Organ wieder ihre drehrunde Gestalt an.

An jener Stelle will Moquin-Tandon ein viertes Ganglion entdeckt haben, welches er »Ganglion médian« nennt. Er hat ein homologes Ganglienpaar — später Parietalganglion genannt — bei *Dreissensia polymorpha* gefunden, wo es gut entwickelt ist. Nach seiner Schilderung liegt es ein wenig vor den Öffnungen der Geschlechtsdrüse und des Ureters. Es soll bei *Anodonta* verhältnismäßig viel kleiner als bei *Dreissensia* und schwer zu isolieren sein. Nur durch den Vergleich mit letzterer Muschel ist er zur Auffindung der Ganglien bei *Anodonta* gekommen. Babor, welcher das Centralnervensystem von *Dreissensia* beschrieben hat, ist es nicht gelungen, es bei den Unioniden wiederzufinden. Trotz genauester darauf verwendeter Sorgfalt in der Untersuchung vermochte ich nichts aufzufinden, was den ausgesprochenen Charakter eines Ganglions tragen könnte. Auch ist in der Entwicklung von *Anodonta* an dieser Stelle ein solches Ganglion noch niemals beobachtet worden. Vielleicht hat Moquin-Tandon jene Verbreiterung der Commissur, die auch Latter erwähnt, als Ganglion angesprochen.

Während beim Verlassen der Cerebralganglien die beiden Cerebrovisceralcommissuren durch Magen, Mitteldarmdrüse und Geschlechtsorgane voneinander getrennt sind, laufen sie beim Eintritt in den Bereich des Bojanusschen Organs dicht nebeneinander her und zwar lose eingebettet in einer Falte zwischen den beiden Hälften des Nieren-

sackes dicht unter dem Sinus venosus (Fig. 1, 13 *cvc*). In der Nähe des Ureters geben sie einige feinere Nerven in das Bojanussche Organ hinein ab, die beide Commissuren an deren Innenseite verlassen. Die Außenseite, d. h. die den Kiemen zugewandte Seite, der beiden hinteren Retractoren passieren sie unter einem ziemlich stumpfen Winkel zu deren Längsrichtung. Nach dem Verlassen der Retractoren ist ihre Entfernung voneinander etwas größer geworden. Diesen Abstand halten sie bis zum Eintritt in das Visceralganglion (Fig. 1 *vg*) bei, währenddessen sie sich dem Boden des Bojanusschen Organs nähern und noch einige feine Seitenäste abgeben; bis sie in die Höhe des Visceralganglions kommen. Ehe sie in dieses eintreten, nehmen sie allmählich um ein Drittel ihrer gewöhnlichen Dicke zu (Fig. 11 *cvc*).

4. Die Mantelnerven.

Die Gruppe der Nerven, welche am ventralen Vorderende des Cerebralganglions entspringen, die Mantelfläche oder den vorderen Schließmuskel durchlaufen und dann in den Mantelrand eindringen, faßt Duvernoy als Zweige eines einzigen Nerven (Nervus pallialis anterior) auf. Keber bezeichnet sie als vom Ganglion ausgehende Einzelnerven. Für letztere Auffassung spricht der Umstand, daß die Nerven sich von keinem noch so kurzen, gemeinsamen Stamm abzweigen, der als Nerv das Ganglion verläßt. Dagegen entspringen sie einer Vorwölbung des Ganglions, die, wie jenes, orangefarben tingiert und auch in keiner Weise gegen das Ganglion abgegrenzt ist (Fig. 2*a*, 2*b*, 3, 5). Dieser Nervenkomplex läßt in der Regel drei Hauptstämme unterscheiden. Sie können, von vorn nach hinten gerechnet, mit Nervus pallialis anterior I, II, III (Fig. 2, 3, 4, 5 *npaI*, *II*, *III*) bezeichnet werden. Außerdem gehen vom aboralen Teil des Ganglions zwei weniger starke Nerven ab, von denen der stärkere Duvernoy und Keber bekannt war. Sie mögen Nervus pallialis anterior minor I bzw. II genannt werden (Fig. 2, 3, 5 *npamI*, *II*).

Nervus pallialis anterior I (Fig. 2, 3, 4, 5 *npaI*).

Der erste der drei größeren Mantelnerven (Nervus pallialis anterior I) entspringt am oralen Ende des Ganglions aus der Ecke, die ventralwärts vom Ausgangspunkt der Cerebralcommissur liegt und ist mitunter fast ebenso stark wie diese (Fig. 2 *npaI*). Gegen jene divergiert er etwas nach außen hin, d. h. nach der Körperoberfläche zu, und teilt sich darauf meistens in zwei bis drei stärkere Äste. Letztere dringen in den vorderen Adductor ein, bleiben aber in der Nähe der

Oberfläche und können sich dann in verhältnismäßig starke Zweige teilen, die häufig miteinander durch weit schwächere Fäden in Verbindung stehen. Diese Äste verlassen darauf den Muskel wieder und

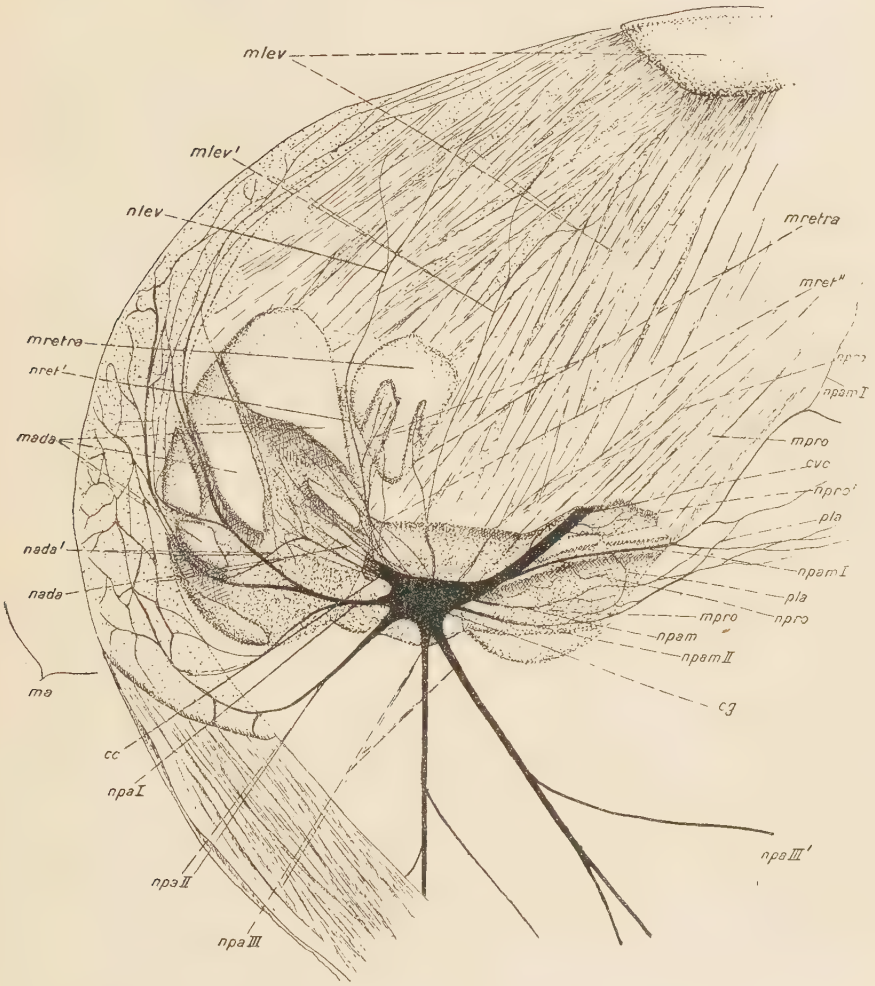

Fig. 3.

Vorderer, über der Leber festgewachsener Teil des Mantels mit Mantelrand. Cerebralganglien und Nerven, die nicht auf der Oberfläche verlaufen, freigelegt. (Erklärung der Buchstaben siehe Seite 469.)

treten in den dem vorderen Adductor vorgelagerten Teil des Mantelrandes ein, nachdem besonders die am meisten dorsalwärts gelegenen Zweige sich während des Weges so weit dorsalwärts gedreht haben,

daß sie beim Austritt aus dem Muskel mit der Längsrichtung des Mantelrandes einen spitzen Winkel bilden (Fig. 3 *npaI*). Die ventralwärts gelegeneren Verästelungen halten mehr ihre ursprüngliche Richtung bei und streifen das ventrale Ende des Muskels. Dann endigen sie ebenfalls im Mantelrand.

Nervus pallialis anterior II (Fig. 2, 3, 4, 5 *npaII*).

Der zweite Mantelnerv (Nervus pallialis anterior II) verläßt das Ganglion dicht ventral vom ersten Mantelnerven, mit welchem er nicht selten eine kurze Strecke zusammenläuft (Fig. 4 *npaII* rechts). In vielen Fällen jedoch ist er von Anfang an von letzterem getrennt (Fig. 3 *npaII*). Er dringt ziemlich selten durch den Adductor und nimmt dann, wie es auch die Äste des ersten Mantelnerven tun, im Muskel eine abgeplattete, bandförmige Gestalt an. Sonst läuft er dicht ventral an jenen vorbei und hat dann, wie alle Nerven in der Mantelfläche, einen rundlichen Querschnitt. Er begibt sich in den vorderen Teil des Mantelrandes, der sich ventral an die dem Adductor vorgelagerte Region anschließt, in seiner Längsrichtung aber noch dorso-ventral verläuft (Fig. 3 *npaII*).

Nervus pallialis anterior III (Fig. 2, 3, 4, 5 *npaIII*).

Der dritte Mantelnerv (Nervus pallialis anterior III) verläßt das Cerebralganglion an dessem ventralen Rande zwischen der Cerebrovisceralcommissur und dem zweiten Mantelnerv (Fig. 2, 3, 4 *npaIII*). Sein Verhalten an der Ursprungsstelle ist ein verschiedenes:

Entweder verläuft er nach seinem Austritt aus einer Hervorbuchtung des Ganglions eine mehr oder weniger lange Strecke ungeteilt, wobei er so stark wie die Cerebralcommissur werden kann, und gabelt sich dann in zwei gleich starke Äste, (Fig. 2, 4 rechts, 5 *npaIII*) oder es entspringen einer breiten Basis des Ganglions zwei getrennte, ebenfalls gleich starke Nerven (Fig. 3, 4 links, *npaIII*). Beide Fälle können bei einem und demselben Tier an der rechten und linken Seite vorkommen. Jedoch ist der erste Fall häufiger als der zweite.

Beide Nervenäste nehmen ihren Weg ventralwärts und etwas schräg nach hinten, wobei sie unter einem spitzen Winkel divergieren (Fig. 5 *npaIII*). Während sie anfangs mehr der Innenfläche des Mantels genähert sind, treten sie auf ihrem Wege, währenddessen sie stetig an Dicke zunehmen, mehr und mehr an die Außenfläche, so daß sie in der Nähe der vorderen, ventralen Region des Mantelrandes dicht unter dem Epithel liegen. Sie geben nun verschiedene Seitenäste ab

und können untereinander durch solche verbunden sein. Die stärkeren von ihnen gehen in jenen Teil des Mantelrandes, während feinere Fäden sich in der Mantelfläche verzweigen. Doch tritt konstant nur ein Seitenzweig (Fig. 3, 5 *npaIII'*) auf, der von dem hinteren der beiden Hauptäste abgeht, aboralwärts läuft und sich allmählich dem mittleren Teil des ventralen Mantelrandes nähert, wo er unter einem spitzen Winkel zu dessen Längsrichtung in diesen eintritt (Fig. 5 *npaIII'*). Diese Stelle kann nicht selten im hinteren Drittel jener ventralen Mantelrandregion liegen.

Nervus pallialis anterior minor I (Fig. 2, 3, 5 *npamI*).

Der erste der schwächeren Mantelnerven (Nervus pallialis anterior minor I) tritt mitten aus der Außenfläche des Ganglions, die der Körperoberfläche zugewandt ist, hervor und zwar in der Nähe des Ursprungs der Cerebrovisceralcommissur (Fig. 2*a npamI*). Er ist der stärkere der beiden kleineren Mantelnerven und hat mit dem zweiten schwächeren Mantelnerven (Nervus pallialis anterior minor II) gemeinsam, daß er sich vornehmlich in dem vorderen, genau aboral vom Cerebralganglion gelegenen Teil der Mantelfläche ausbreitet und mit dem Mantelrand höchstens dadurch in Verbindung steht, daß er Seitenäste zu dem dritten Mantelnerven (Nervus pallialis anterior III) direkt oder zu dessen Nebenzweigen hin sendet (Fig. 5 *npamI*). Er verläuft zunächst parallel mit der Cerebrovisceralcommissur, sogar vielfach über sie hin, biegt aber bald aboralwärts um und durchläuft den Protractor in der Nähe seiner Ansatzstelle an die Schale (Fig. 3 *npamI*). Nach dem Verlassen des Muskels tritt er mit dem zweiten kleineren Mantelnerven (Nervus pallialis anterior minor II) durch einen Nervenplexus in Verbindung. Dieser Plexus (Fig. 3, 5 *pla*) befindet sich an der Anwachsungsstelle des äußeren Mundsegels an den Mantel und hat auch meistens dieselbe Ausdehnung wie jene Ansatzstelle. Im übrigen ist es ein lockeres und in seinen Einzelheiten variables Geflecht. Nach dem Verlassen des Geflechts wendet der Nerv sich etwas dorsalwärts, schlägt dann wieder die ursprüngliche Richtung ein und innerviert die eben erwähnte Region der Mantelfläche.

Er gibt auch mehrere Äste ab, die in ihrer Mehrzahl und in ihrer Hauptrichtung aboralwärts verlaufen. Darunter zweigt sich einer, der konstant ist, in der Regel kurz nach dem Austritt des Hauptnerven aus dem Retractor ab, wendet sich dorsalwärts und verläuft an der Grenze der freien Mantelfläche und des Teiles, der die Leber bedeckt (Fig. 3, 5 *npamI'*). Andre Nebenäste, deren Zahl und Verlauf jedoch

variabel ist, verzweigen sich hauptsächlich in der Region der freien Mantelfläche, die ventral von dem Innervationsgebiet jenes Nebenastes gelegen ist.

Nervus pallialis anterior minor II (Fig. 2, 3, 5 *npamII*).

Einen ähnlichen Verlauf nimmt der zweite der kleineren Mantelnerven (Nervus pallialis anterior minor II). Er entspringt unterhalb (ventral) von der Ansatzstelle des ersten kleineren Mantelnerven (Nervus pallialis anterior minor I) an der ventralen Kante des Cerebralganglions (Fig. 2, 3 *npamII*). Seine Ursprungsstelle kann auch etwas nach der einen oder der andern größeren Fläche des Ganglions hin verschoben werden. Er nimmt seinen Weg direkt aboralwärts und behält diese Richtung im allgemeinen bei. Kurz nach seinem Austritt durchdringt er ebenfalls den Protractor, entfernt sich jedoch noch weiter von dessen Oberfläche, welche der Schale zu gewandt ist, als der andre Nerv (Fig. 3 *npamII*). Zuweilen unterkreuzt er jenen und verläuft dann eine Strecke dorsal von diesem (Fig. 5 *npamII*). Hinter dem Muskel wird er, wie vorhin erwähnt wurde, mit ersterem Nerv durch einen Nervenplexus verbunden. Nachdem er sich von dem Geflecht wieder losgelöst hat, läuft er noch eine kurze Strecke in den Mantel hinein und verzweigt sich in derselben Region, die der andre kleinere Mantelnerv innerviert. Aber er kann nicht weit verfolgt werden, da seine Zweige teils von den Verästelungen des andern Nerven, welcher der stärkere von den beiden ist, bald aufgenommen werden, teils sich im Mantel verlieren. Im ganzen läuft er nicht weit über die Ansatzstelle der Mundsegel an den Mantel hinaus.

Außer diesen beiden Nerven kann hin und wieder noch ein dritter hinzutreten, der zwischen den beiden andern das Ganglion verläßt, ebenfalls sich aboralwärts wendet, den Protractor durchbricht und schließlich mit dem Nervengeflecht der beiden andern verschmilzt (Fig. 3, 2*a* *npam'*). Er ist aber durchaus nicht regelmäßig zu finden und dann auch nur bedeutend schwächer als die beiden übrigen Nerven.

5. Die Muskelnerven.

Die der Körperoberfläche zugewandte Seite des Cerebralganglions sowie die Cerebrovisceralcommissur sind die Ursprungsstellen einer Anzahl von feineren und stärkeren Nerven, welche die Muskulatur am vorderen Teil des Tieres versorgen. In ihrer Anzahl ziemlich variabel, lassen sie sich doch in drei Gruppen unterscheiden, von denen eine jede ihr besonderes Gepräge hat. Es sind dieses die Gruppen

der Adductornerven (Nervi adductoris anterioris), der Nerven für den vorderen Retractor (Nervi retractoris anterioris), den Protractor (Nervi protractoris) und den Levator (Nervi levatoris).

Nervi adductoris anterioris (Fig. 2, 3 *nada*).

Die Gruppe der Schließmuskelnerven (Nervi adductoris anterioris), deren Anzahl beträchtlich, aber variabel ist, verläßt das Ganglion an seiner der Körperoberfläche zugewandten Seite hinter der Ursprungsstelle der Cerebralcommissur (Fig. 2*a nada*). Von diesen läuft der größte Teil oralwärts und der Anfangsrichtung jener Commissur parallel, wobei er sich der Körperoberfläche etwas nähert, ohne sie zu erreichen, und dringt in den Adductor ein. Die einzelnen Nerven dieser Gruppe sind nicht gleich stark; sondern inmitten einer größeren Zahl gleich zarter Nerven befinden sich in der Regel einige stärkere Äste, die sich aber, im Adductor angekommen, bald in feinere Zweige zerteilen. Dabei kann es vorkommen, daß der eine oder der andre Nebennerv sich mit einem Ast des ersten vorderen Mantelnerven (Nervus pallialis anterior I) vereinigt, wobei der zunächst liegende Ast jenes Nerven überschlagen werden kann (Fig. 3 *nada'*). Die übrigen in den Muskel eingedrungenen Nerven der Gruppe verlassen ihre ursprüngliche Richtung auf die Körperoberfläche zu und wenden sich, im Muskel angekommen, nach innen, um sich dort in die feinsten Ästchen zu verzweigen.

Nervi retractoris anterioris et levatoris (Fig. 2, 3, 5 *nretra*, *nlev*).

Aus der vorhin erwähnten Gruppe lösen sich einige Äste los, die nicht in den Adductor eindringen, sondern sich dorsalwärts wenden und sich der Körperoberfläche immer mehr nähern, bis sie schließlich ganz dicht unter den Muskelzügen des Levators herlaufen, welche von seiner Ansatzstelle an die Schale aus über den festgewachsenen Teil der vorderen Mantelfläche ausstrahlen. Von diesen Nerven (Nervi retractoris anterioris et levatoris) läuft gewöhnlich ein Zweig durch die rinnenartige Vertiefung zwischen Adductor und Retractor und kann in letzteren hinein einige feinere Zweige abgeben (Fig. 3 *nret'*). Außerdem empfängt der Retractor noch Nerven, die unmittelbar aus jener Gruppe kommen (Fig. 3 *nret''*). Der Hauptast (Fig. 3 *nret'*) verbreitet sich, nachdem er zwischen beiden Muskeln hindurchgegangen ist, über den eben erwähnten vorderen Teil der muskulösen Körperoberfläche, wobei er mit seinen Verzweigungen bis an den dorsalwärts

gelegenen Teil der oralen Mantelrandregion reichen kann. Ein andrer Ast, der ziemlich in der Mitte des Ganglions seine Ausgangsstelle hat und ebenfalls zwischen die Muskelzüge des Levators tritt, löst sich sehr bald nach dem Verlassen des Ganglions aus dem Verband der übrigen Nervenzüge und zieht dorsalwärts aboral an dem Retractor vorbei (Fig. 3 *nlev'*). Seine Verzweigungen, die aber nicht konstant sind, können sowohl in den Retractor, als auch zwischen die Muskelzüge des Levators eindringen. Er innerviert das Gebiet zwischen Protractor und dem Innervationsgebiet des ersten Astes. Zu diesen beiden, dorsalwärts verlaufenden Nerven können auch noch ein oder zwei andre hinzutretən, die dann einen ähnlichen Charakter in ihrem Verlauf zeigen, aber durchaus nicht konstant sind.

Nervi protractoris (Fig. 2, 3 *npro*).

Die Gruppe der Nerven, die für den Protractor bestimmt sind, bildet höchstens eine physiologische Einheit. Ein Teil der Protractornerven hat dieselbe Ursprungsstelle wie die Nerven der übrigen vorderen Muskelpartien, nämlich an der der Körperoberfläche anliegenden Seite des Cerebralganglions (Fig. 2*a*, 3 *npro*). Sie können sogar mit diesen aus einem gemeinsamen Stamme hervorgehen. Sie wenden sich ebenfalls dorsalwärts und streben auf ihrem Wege der Körperoberfläche zu. Sie laufen zwischen den Muskelzügen des Protractors her, welche sich von der Ansatzstelle an die Schale nach der Dorsalseite hinziehen (Fig. 3 *npro*). Andre Protractornerven — gewöhnlich zwei bis drei — entspringen der Cerebrovisceralcommissur. Sie wenden sich ebenfalls dorsalwärts, ziehen sich aber mehr zwischen den dem Mantel anliegenden Muskelzügen hindurch (Fig. 3 *npro'*). Diejenigen Äste, die vorzugsweise die Ansatzstelle des Protractors an die Schale innervieren, sind sehr zarte und kurze Nebenzweige der kleineren Mantelnerven (Nervus pallialis anterior minor I, II). Im übrigen sind alle jene Nerven an Zahl und in ihrem Verhalten ziemlich variabel.

6. Die Nerven der Mundsegel und der Lippen.

Der Mundsegelnerv (Fig. 2, 4 *nab*).
(Nervus appendicis buccalis.)

An der ventralen Kante des Cerebralganglions, hinter der Abzweigungsstelle der Cerebropedalcommissur, tritt ein Nerv aus, welcher sofort seinen Weg aboralwärts nimmt (Nervus appendicis buccalis) (Fig. 2*b* *nab*). Anfänglich läuft er an der Grenze zwischen Fuß und dem inneren Mundsegel entlang. Später tritt er in die Mundsegel ein und

zwar zieht er sich längs der zusammengewachsenen Ränder derselben hin (Fig. 4 *nab*). Dort vereinigt er sich mit einem Nervenplexus, welcher, seiner Lage und seinem Verlaufe nach, Plexus appendicis buccalis et labialis benannt werden kann. Das Verhalten des Nerven ist ein verschiedenartiges. In den meisten Fällen tritt er als ein ziemlich starker Ast aus, der sich bald in zwei Zweige gabelt (Fig. 2*b*, 4 links, *nab*). Seltener verlassen das Ganglion an der entsprechenden Stelle mehrere

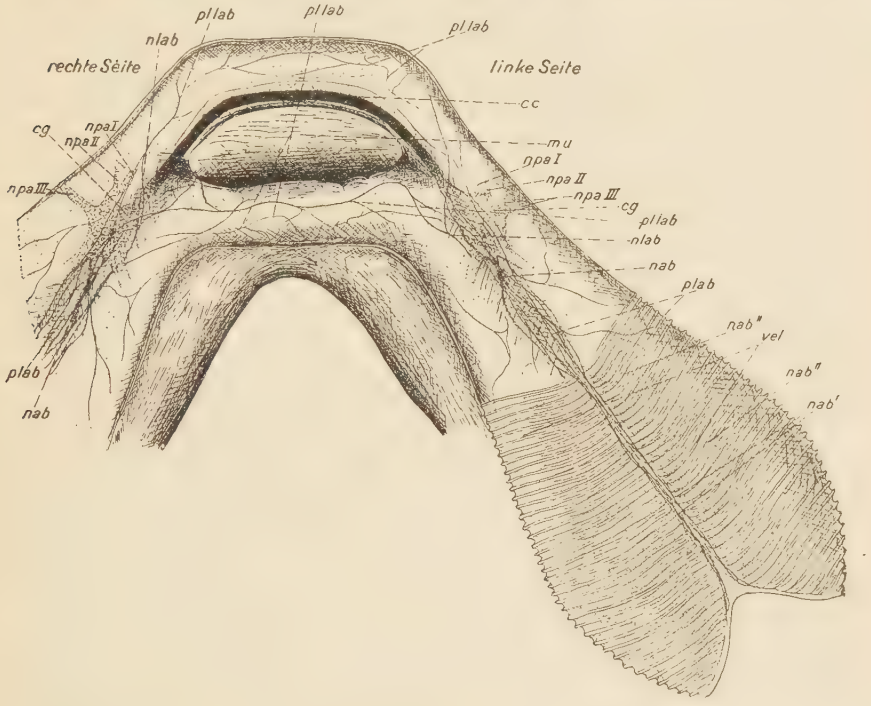

Fig. 4.

Lippen und aufgeklapptes linkes Mundsegelpaar, von unten gesehen. Cerebralcommissur frei gelegt. (Erklärung der Buchstaben auf Seite 469.)

Nerven, die untereinander einen Plexus bilden, dann aber zu einem einzigen Nerv verschmelzen (Fig. 4 *nab*, rechts). Dieser löst sich dann wieder in einige Äste auf.

Der Lippennerv (Fig. 2, 4 *nlab*). (Nervus labialis).

Dem Mundsegelnerven gegenüber, also oralwärts von der Abzweigungsstelle der Cerebropedalcommissur sondert sich der Lippennerv (Nervus labialis) ab. (Fig. 2*b nlab*). Er hat ungefähr dieselbe

Beschaffenheit und fast dieselbe Stärke wie jener Nerv und teilt sich, nachdem er seinen Weg oralwärts genommen hat, in Zweige, die in die Unter- und Oberlippe eindringen, wo sie sich mit dem Plexus appendicis buccalis et labialis vereinigen.

Das Nervengeflecht der Mundsegel und der Lippen (Fig. 2, 4 *plab* et *lab*). (Plexus appendicis buccalis et labialis.)

Der Plexus appendicis buccalis et labialis zieht sich längs der ganzen Verwachsungsfläche der Mundsegel untereinander und an Fuß und Mantel hin. Er setzt sich bis in die Lippen hinein fort und besteht aus einer Reihe feinerer und stärkerer Äste, die in gleicher Richtung verlaufen und vornehmlich über den Cerebralganglien miteinander verschmelzen. Die Hauptmasse liegt in der Falte zwischen beiden Mundlappen; doch geht ein Teil nach außen zu in den Mantel über an dessen Verwachsungsstelle mit den Mundsegeln und vereinigt sich mit dem Nervenplexus, der sich zwischen den beiden kleineren Mantelnerven (Nervus pallialis anterior minor I, II) ausbreitet (Fig. 5 *pla*). In dem Geflecht, welches zwischen den aufgeklappten Mundsegeln in Fig. 4 sichtbar ist und sich dicht über dem Ganglion hinzieht, bemerkt man zwei stärkere, ungefähr parallel zueinander verlaufende Nervenstränge, die, aus einer Anzahl sehr feiner und dicht nebeneinander liegender Fäden bestehend, sich nach dem hinteren Ende der Mundsegel hin verjüngen und schließlich, an den einander zugekehrten Rändern der freien hinteren Abschnitte der Mundsegel laufend, bis in deren Spitzen vordringen (Fig. 4 *nab'*). In der Höhe des Cerebralganglions treten sie, entweder miteinander zu einem sehr kurzen Stamm vereinigt oder getrennt aus jenem aus (Fig. 2*b* *nab'*). An derselben Stelle des Ganglions können eine Reihe sehr feiner Nerven austreten, von denen die einen die Lippen innervieren, die andern aboralwärts laufen und in den Mundsegelplexus (Plexus appendicis buccalis) eintreten. Jene beiden kräftigeren Stränge senden zwischen jede Lamelle der Mundsegel einen äußerst feinen, sehr schwer sichtbaren Nerv hinein (Fig. 4 *nab''*). Außerdem dringen in den glatten, vorderen Abschnitt der Mundsegel eine Anzahl feinerer Äste ein, welche teils jenen beiden Nervensträngen entspringen, teils von dem übrigen Geflecht des Mundsegelplexus (Plexus appendicis buccalis) stammen und öfters in den mit Lamellen versehenen Abschnitt eindringen, im übrigen aber variabel sind.

Nachdem jener Plexus über das Ganglion hin oralwärts sich ge-

zogen hat, teilt er sich in zwei Gruppen von Nerven, von denen die eine in die Unterlippe eindringt, die andre die Oberlippe versorgt. Der

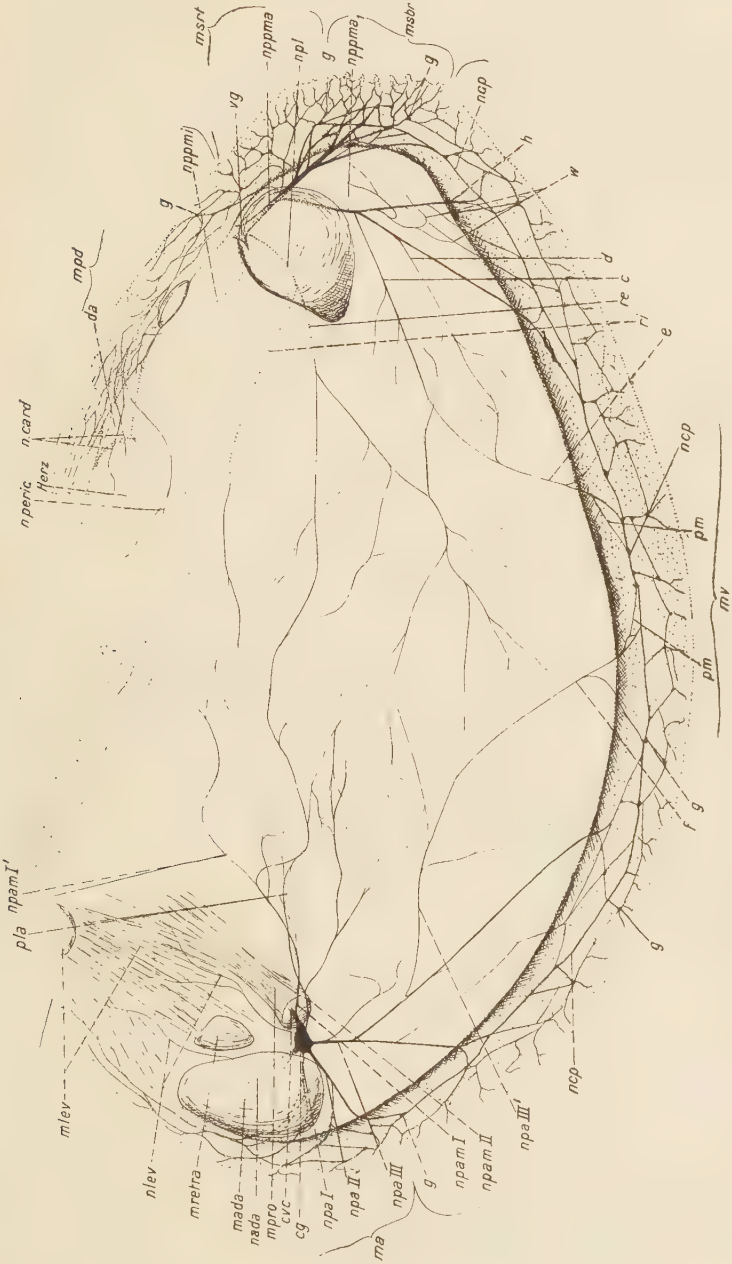

Fig. 5.
Linke Mantelfläche mit aufpräpariertem Mantelrand. (Erklärung der Buchstaben auf Seite 469.)

Plexus geht also in den Plexus labialis über (Fig. 4 *pl lab*). An jener Trennungsstelle empfängt dieser die Verzweigungen des Lippennerven (Nervus labialis). Das Nervengeflecht, welches sich über die Lippen hin verbreitet, befindet sich ziemlich dicht an der Oberfläche. Es besteht aus einer Anzahl feinerer Nerven, zwischen denen sich einige stärkere Äste befinden, und ist weit lockerer als der Mundsegelplexus (Plexus appendicis buccalis). Dieses, sich um den Mund herumziehende Nervengeflecht (Plexus labialis) bildet demnach einen unpaaren Plexus, der rechts und links von der Mundöffnung mit den Nervensträngen der beiden Mundsegelpaare zusammenhängt.

7. Die Cerebropedalcommissur.

(Fig. 1, 2, 6, 8, 9, 10 *cpc*.)

Die Cerebropedalkommissur entspringt, wie schon früher erwähnt wurde, an der dorsalwärts gelegenen Vorbuchtung des Cerebralganglions, die aber nach innen und ventralwärts umgebogen ist (Fig. 2*a*, 2*b*, 6 *cpc*). Die Commissur schlägt daher nach ihrem Austritt sofort die Richtung nach dem Fuß zu ein. Sie ist ungefähr so stark wie die Cerebrovisceralcommissur und hat im allgemeinen einen runden Querschnitt. Nach dem Verlassen des Cerebralganglions wendet sie sich schräg nach hinten und behält diese Richtung im großen und ganzen bei (Fig. 8 *cpc*). Anfänglich liegt sie dicht unter der Oberfläche, so daß man sie deutlich durch die Körperhaut durchschimmern sieht, wenn man das Mundsegelpaar zurückklappt. Bald darauf begibt sie sich aber immer

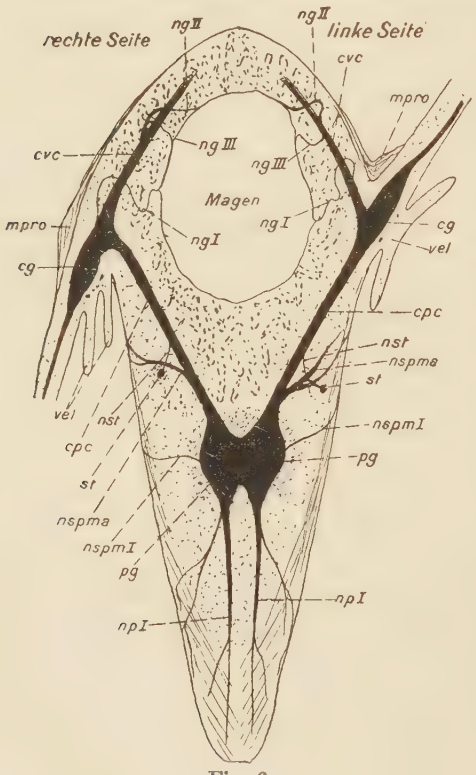

Fig. 6.

Schema eines Querschnittes durch den vorderen Teil des Tieres. Die dem Schnitt benachbarten Nerven sind in die Schnittebene projiziert. (Erklärung der Buchstaben auf Seite 469.)

mehr in die Tiefe, wobei sie zunächst durch die Fußmuskulatur dringt. Beim Passieren der ungefähr zu ihrer Längsrichtung parallel verlaufenden Muskelbündel plattet sie sich ein wenig ab und stellt sich so ein, daß ihre vordere schmale Kante etwas nach innen zu liegen kommt. Sie nimmt jedoch ihre drehrunde Gestalt wieder an, wenn sie in die Region der Keimdrüsen eintritt. Dort läuft sie ungefähr vom zweiten Drittel ihres Weges an bis zum Eintritt in ein Pedalganglion. Ein bemerkenswerter Nebenast der Commissur ist der Nervus statocysticus, der Nerv, welcher die Statocyste, das Gleichgewichtsorgan des Tieres, zu innervieren hat (Fig. 8, *nst*). Die übrigen Nerven der Commissur sind an späterer Stelle (S. 418) beschrieben.

Der Nervus statocysticus und die Statocyste (Fig. 6, 7, 8 *nst*, *st*).

Die Innervierung der beiden Statocysten, die zu einander symmetrisch im Fuß liegen, wurde richtig zuerst von Simroth erkannt. Entdeckt wurde das Organ von v. Siebold im Jahre 1838, der es damals als ein rätselhaftes Organ beschrieb. 1841 erkannte er die Statocyste als ein Gehörorgan. Über dessen Innervierung war man bei den Lamellibranchiaten lange im unklaren. So bildet Duvernoy von *Unio* eine Statocyste ab, die vom Pedalganglion innerviert wird und nimmt dieselben Verhältnisse bei *Anodonta* an. Abgesehen von der falschen Angabe der Innervation ist das Größenverhältnis zwischen Pedalganglion und Statocyste unrichtig und die Lage der beiden Organe zueinander so ungenau angegeben, daß sie den wirklichen Verhältnissen bei *Unio* und *Anodonta* keineswegs entsprechen. Eine sehr richtige und genügend genaue Beschreibung hiervon, die dazu noch brauchbare praktische Winke zur Auffindung der Statocyste und ihres Nerven durch die Lupe gibt, ist in der Abhandlung von Simroth »Über die Sinnesorgane unsrer einheimischen Weichtiere« (Zeitschr. f. wiss. Z. Bd. XXVI) enthalten.

Wie letzterer erkannt hat und wie ich es nach meinen Befunden ergänzend darstelle, zweigt der Nerv zur Statocyste, der nicht, wie früher, Nervus acusticus oder otocysticus, sondern Nervus statocysticus heißen möge, von der Cerebropedalcommissur vor deren Eintritt in das Pedalganglion ab und nimmt seine Richtung nach hinten zu (Fig. 8 *nst*), Hierbei nähert er sich etwas der Oberfläche (Fig. 6 *nst*). Dieser sehr zarte Nerv läßt sich, wie Simroth nachgewiesen hat und wie es jetzt allgemein anerkannt ist, innerhalb der Cerebropedalcommissur bis in das Cerebralganglion hinein verfolgen. Der Stato-

cystennerv muß somit als zu jenem Ganglion gehörend betrachtet werden und ist deshalb auch an dieser Stelle beschrieben.

Die Lage der Statocyste, die somit vom Cerebralganglion aus innerviert wird, ist keineswegs bei allen *Anodonten* die gleiche. Es läßt sich nur soviel sagen, daß jene dorsalwärts vom Pedalganglion in der Nähe seiner vorderen Hälfte gelegen ist. Vielfach ist ihre Lage so bestimmt, daß die Linie, welche die Entfernung der Statocyste von der Eintrittsstelle der Cerebropedalcommissur in das Pedalganglion angibt, mit der Längsachse des Ganglions ungefähr einen rechten Winkel mit gleich langen Schenkeln bildet (Fig. 8 *st*). Außerdem liegt sie ungefähr in gleicher Tiefe wie die Außenfläche des Pedalganglions, wo sie zwischen den Keimdrüsen liegt, von Bindegewebe umhüllt (Fig. 8 *st*). Unter der Lupe erscheint sie bei einem frischen Objekt als ein etwas trübes, graues, kugeliges Gebilde von etwa 0,2 mm Durchmesser. Es ist deutlich zu sehen, wie der hinzutretende Nerv unmittelbar vor Eintritt in das Organ sich fächerförmig ausbreitet. Der Statolith, aus kohlensaurem Kalk bestehend, schwebt in der Mitte des Bläschens und hat ungefähr ein Drittel des Kugeldurchmessers. Er erscheint bei auffallendem Licht als ein glasheller, kugelförmiger Körper von gelblicher Färbung, der in der Mitte dunkel ist, dagegen am Rande das Licht stark reflektiert. Behandelt man das Objekt für die Präparation der Nerven mit Salpetersäure, so wird die Statocyste weißlich, undurchsichtig und schrumpft etwas ein, während der Statolith aufgelöst wird. Von seiner Umgebung hebt sich dann das Organ etwas schärfer ab.

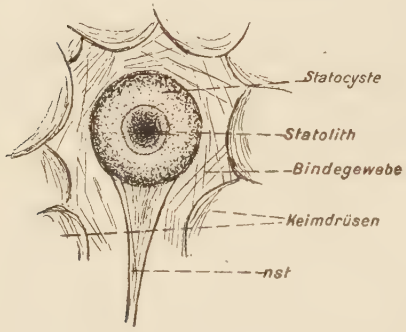

Fig. 7.
Statocyste.

II. Das Pedalganglion und seine Nerven.

1. Das Pedalganglienpaar.

(Fig. 1, 6, 8, 9, 10 *pg.*)

Die Lage der Pedalganglien im Fuß läßt sich folgendermaßen feststellen: Man denke sich von den Cerebralganglien bis zu der Stelle, wo die Unterseite des Fußes hinten dorsalwärts umbiegt, durch den Fuß eine gerade Linie gezogen und diese in drei gleichgroße Abschnitte

zerlegt. Gegen Ende des ersten Abschnitts, vom Cerebralganglion aus gerechnet, trifft sie das Pedalganglienpaar, und zwar ist dessen Längsachse mit der Geraden ungefähr gleichgerichtet (Fig. 1, 8, 10 *pg*).

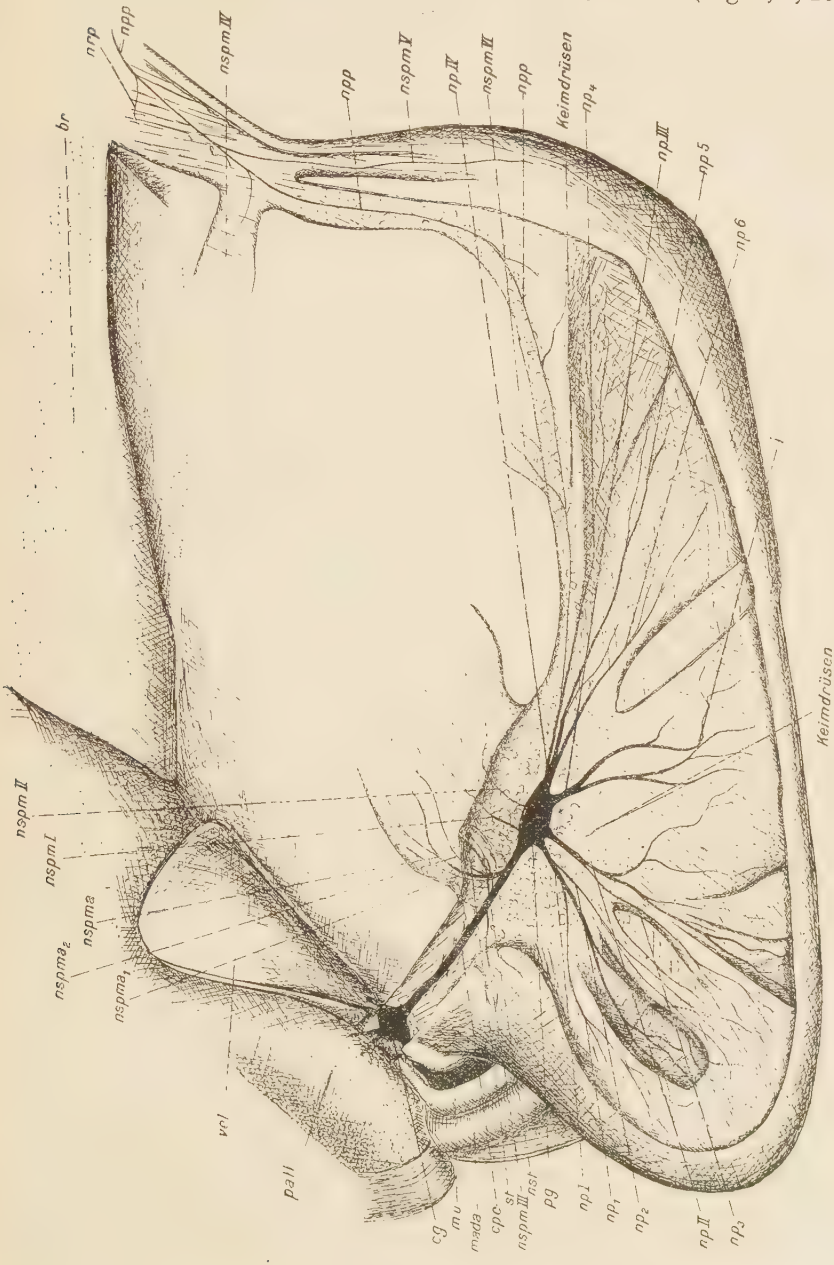

Fig. 8.
Die Innervation des Fußes. (Erklärung der Buchstaben auf Seite 469.)

Diese beiden Ganglien liegen unmittelbar nebeneinander und sind von der rechten und linken Fußoberfläche gleich weit entfernt (Fig. 6 *pg*). Sie sind ziemlich dicht dorsal von der Fußarterie zu finden (Fig. 10 *pg*), umgeben von Bindegewebe, das wiederum in den Geschlechtsapparat eingebettet ist (Fig. 6 *pg*). Von den Ganglien des Tieres sind sie am dunkelsten pigmentiert. Beim frischen Objekt haben sie eine rötlich-orangene Färbung.

Die Ganglien messen in ihrer Längsausdehnung ungefähr 2 mm, sind von walzenförmiger Gestalt und verjüngen sich nach den Enden zu. Ihr Querdurchmesser beträgt in der Mitte ungefähr ein Drittel ihrer Länge (Fig. 9). Während die der Körperoberfläche zugewandten Seiten, d. h. die Außenseiten, in der Mitte ein wenig eingebuchtet sind,

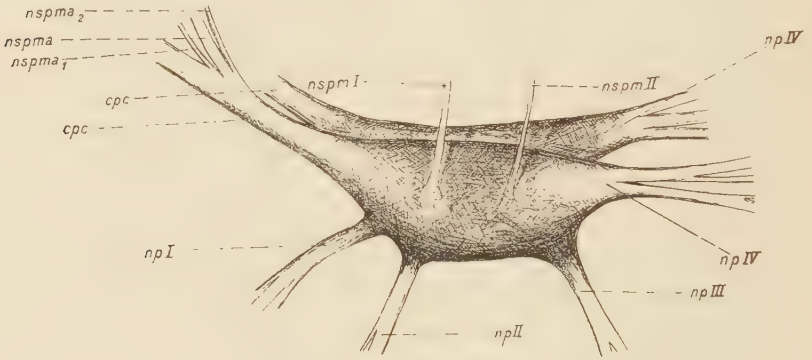

Fig. 9.
Das Pedalganglion. (Erklärung der Buchstaben auf Seite 469.)

wölben sich die Innenseiten an der entsprechenden Stelle vor und bilden so zwei stumpfe Kegel, deren Spitzen miteinander verschmelzen (Fig. 6 *pg*). Die Ganglien sind somit in der Mitte miteinander verwachsen, divergieren aber an ihren Enden um einen spitzen Winkel nach außen (Fig. 9).

Die von den Pedalganglien ausgehenden Nerven sind zuerst von Mangili, welcher jenes Ganglienpaar unabhängig von Rathke, d. Ä., entdeckt hat, beschrieben worden. Aber er erkannte ihren Verlauf nicht und hielt sie für Eingeweidenerven. Als Nerven, welche die ventralen Muskelmassen des Fußes und dessen Oberfläche innervieren, erkannten sie gleichzeitig Duvernoy und Keber. Duvernoy beschreibt vier Stämme, welche einem jeden Ganglion entspringen; darunter einen zarteren Ast für die Seitenwand des Fußes und zwei Stämme für die ventralwärts vom Ganglion gelegene Muskulatur. Da er jenem

zweiten und dritten Fußmuskelnerv jede Verzweigung abspricht, so waren ihm diese unbekannt geblieben. Einen vierten Zweig, welcher am aboralen Ende des Ganglions entspringt, sieht er als Nerv zum hinteren Teile des Fußes und zur Statocyste gehend an. Keber hat nicht nur die Verästelungen des zweiten und dritten Fußnerven erkannt, sondern auch die vollständige Anzahl der größeren Fußnerven; sowie noch einen zweiten, konstanten Nerv zur seitlichen Fußoberoberfläche angegeben und beschrieben. Eine genauere Beschreibung von der Gestalt und vom Verlaufe aller jener Nerven haben beide Autoren nicht gebracht.

Die Ursprungsstellen der einzelnen Nerven, welche von einem Pedalganglion ausgehen, haben folgende Lage:

An der vorderen, oralen Spitze des Ganglions entspringt die Cerebropedalcommissur. Sie ist stärker als alle vom Pedalganglion abgehenden Nerven und hat an ihrer Ursprungsstelle — wie die übrigen stärkeren Pedalnerven — eine rötlich-orangene Färbung (Fig. 9 *cpc*). Von der Ventralseite und dem aboralen Ende gehen die vier starken Nerven für die ventrale Fußmuskulatur aus. Sie mögen — von vorn nach hinten gerechnet — mit Nervus pedalis I, II, III, IV benannt werden (Fig. 8, 9, 10 *npI*, *II*, *III*, *IV*).

An der Außenseite entspringen zwei konstante Nerven, die mit Nervi superficiales pedis minores I u. II bezeichnet werden können Fig. 8, 9 *nspmI*, *II*).

Während also das orale und aborale Ende des Ganglions und seine Ventralseite die kräftigsten Nerven entsenden, verlassen dessen Außenseite nur zwei schwächere Äste, während an der Dorsalseite und der nach innen zugekehrten Oberfläche des Ganglions keine Nerven entspringen.

2. Die vier größeren Fußnerven.

Nervus pedalis I (Fig. 8, 9, 10 *npI*).

Der erste Pedalnerv (Nervus pedalis I) verläßt das Ganglion vorn an dessen Ventralseite dicht hinter der Ausgangsstelle der Cerebropedalcommissur (Fig. 9 *npI*). Er ist nicht viel schwächer als jene Commissur und behält diese Stärke bei, solange er sich nicht in stärkere Äste spaltet. Zuerst ist er ungefähr oralwärts gerichtet, biegt aber bald ein wenig ventralwärts um, so daß seine Hauptrichtung nach der Spitze des Fußes hingewandt ist (Fig. 8 *npI*). Sein Innervationsgebiet ist ja auch die vordere Gegend der Fußmuskulatur. Bald nach dem Verlassen des Pedalganglions gibt er nach beiden Seiten hin je einen

schwächeren Nerv ab (Fig. 8 np_1 u. np_2). Diese beiden Seitenzweige treten aber bei den einzelnen Individuen an recht verschiedenen Stellen des Hauptnerven aus. Häufig verlassen sie jenen an gegenüberliegenden Punkten. Zu jenen beiden Nebennerven kann noch ein dritter oder sogar vierter hinzutreten, die dasselbe Verhalten zeigen, sonst aber variabel sind. Alle diese Seitenzweige verlaufen zuerst durch die Region der Keimdrüsen und treten dann in die vordere, ventrale Muskulatur ein, wobei sie nicht ganz in die Tiefe dringen, sondern mehr in den der Oberfläche genäherten Schichten der Muskulatur gelagert sind. Dorthin geben sie auch Seitenzweige ab, die recht verschiedene Länge haben, so daß die Muskulatur an dieser Stelle überall gut mit Nerven versehen wird. Bis in die äußerste Spitze des Fußes scheinen sie jedoch nicht zu dringen; sondern diese wird von dem Hauptstamm des ersten Pedalnerven (Nervus pedalis I) versorgt (Fig. 6 *np*). Dieser Nerv liegt zwischen jenen Seitenzweigen, dringt aber, in die oben erwähnte Region der Muskulatur angekommen, mehr in die Tiefe, d. h. in die von der Körperoberfläche entfernter gelegenen Schichten, wo er sich in stärkere und zartere Äste verzweigt (Fig. 6, 8 *npI*). Seine Verästelungen liegen demnach in tieferen Schichten als die Ausläufer jener, oben erwähnten, schwächeren Nerven, und laufen oft quer unter diesen her. Sie sind auch weiter nach vorn in den Fuß hinein zu verfolgen und verlieren sich dort zwischen den Muskelzügen (Fig. 8 *npI*).

Nervus pedalis II (Fig. 8, 9, 10 *npII*).

Dicht hinter dem ersten Pedalnerven, hin und wieder sogar mit jenem im Anfang verwachsen, tritt der zweite Pedalnerv (Nervus pedalis II) aus dem Ganglion hervor (Fig. 9 *npII*). Seine Stärke ist derjenigen des ersten Pedalnerven gleich; ebenso stimmt er in der Art, wie von ihm die Muskulatur innerviert wird, mit dem ersten Nerv überein. Nur ist seine Gesamtlänge, da er vom Ganglion aus sich direkt ventralwärts wendet, nicht so groß, und auch sein Innervationsgebiet ist weniger ausgedehnt (Fig. 8 *npII*). Der Hauptstamm dringt, nachdem er die Region der Keimdrüsen verlassen hat, in die ventral vom Pedalganglion gelegenen Muskelschichten ein und verästelt sich dort, wobei die einzelnen Zweige übereinander her laufen können. Kurz, nachdem der Nerv das Pedalganglion verlassen hat, zweigen sich auch hier einige schwächere Nebenäste ab, die in die mehr an der Oberfläche gelegenen Schichten eindringen und sich dort verästeln. Regelmäßig ist allerdings nur ein solcher Seitenzweig anzutreffen, der an der Vorderseite jenes Hauptnerven entspringt (Fig. 8 np_2).

Nervus pedalis III (Fig. 8, 9, 10 *npIII*).

Während so die beiden ersten Pedalnerven (Nervus pedalis I, II) infolge der Ähnlichkeit ihres Verlaufes und der Nähe ihrer Ursprungsstellen als zusammengehörend betrachtet werden können, unterscheidet sich der dritte Pedalnerv von jenen beiden schon dadurch, daß er, wie der vierte Pedalnerv, vom aboralen Ende des Ganglions ausgeht (Fig. 9 *npIII*). Zwischen den Insertionsstellen dieser beiden Nerven und derjenigen der beiden ersten Pedalnerven (Nervus pedalis I, II) liegt ein beträchtliches Stück von der Ventralseite des Pedalganglions, welche keine konstanten oder einigermaßen mit der Lupe sichtbaren Nerven abgibt (Fig. 9). Der an der hinteren Ventralseite des Ganglions entspringende Nerv (Nervus pedalis III) hat die Stärke der beiden ersten Pedalnerven (Nervus pedalis I, II), nimmt aber seinen Weg etwas schräg rückwärts nach der Ventralseite zu, so daß er mit der Längsachse des Ganglions einen nach der Ventralseite zu offenen, stumpfen Winkel bildet (Fig. 8, 10 *npIII*). Er ist ungefähr so lang wie der erste Pedalnerv, teilt sich aber bald in zwei gleichstarke Äste. Die Lage dieser Verzweigungsstelle ist bei den einzelnen Individuen eine recht verschiedene. Bald kann sie sich erst in der Muskulatur befinden; bald kann der Nerv (Nervus pedalis III) schon als zwei getrennte Äste das Ganglion verlassen. Der dorsalwärts und aboralwärts gelegene Ast verläuft zunächst nach rückwärts, biegt aber dann nach unten um und nähert sich so dem ersteren Zweig, welcher mehr die Hauptrichtung des ganzen Stammes von Anfang an beibehält. Diese Annäherung (Fig. 8 *i*) kann mitunter so weit gehen, daß beide Äste oder deren Verzweigungen miteinander verschmelzen. Die übrigen Verzweigungen sind nicht konstant und auch nicht so zahlreich wie bei den ersten Pedalnerven.

Nervus pedalis IV (Fig. 8, 9, 10 *npIV*).

Dicht dorsalwärts von der Ausgangsstelle des dritten Pedalnerven (Nervus pedalis III) zweigt sich der vierte Pedalnerv (Nervus pedalis IV) ab, und zwar geht das Pedalganglion an seinem aboralen Ende allmählich in letzteren über (Fig. 9 *npIV*).

Seine Basis am Ganglion ist eine ziemlich breite und kann mitunter sogar die Cerebropedalcommissur an Dicke übertreffen. Der Stamm bleibt aber nicht lange ohne Verzweigung, sondern teilt sich sehr bald in einige, meist drei, stärkere Äste, welche in ihrem Gesamtverlauf aboralwärts gerichtet sind und zwar derart, daß Cerebrovisceral-

commissur, Pedalganglion und der ventrale der drei Äste ungefähr auf einer geraden Linie liegen. Diese stärkeren Zweige, deren Abzweigungsstellen durchaus nicht in ihrer Lage zueinander konstant sind, divergieren anfangs nur sehr schwach. Später verästeln sie sich und breiten sich dann fächerförmig im Fuße aus (Fig. 8 np_4, np_5, np_6). Das Innervationsgebiet dieses Nerven ist von allen Nerven im Fuße bei weitem das größte.

Es umfaßt in gewisser Hinsicht nicht nur die aborale Hälfte des ventralen, muskulösen Teils des Fußes, sondern zieht sich auch an dem ganzen aboralen Rand entlang. Im allgemeinen sind auch hier die einzelnen Verzweigungen des Nerven (Nervus pedalis IV) recht variabel und verhalten sich im übrigen wie die Verästelungen der andern Pedalnerven. Nur ein Nebenast (Fig. 8, 10 *npp*) macht hiervon eine Ausnahme. Er verläßt den am meisten dorsalwärts gelegenen Ast und verläuft dorsal von jenem aboralwärts, biegt dann dorsalwärts um, durchbricht den hinteren Retractor und endigt schließlich im Visceralganglion. Eine genauere Beschreibung dieses Nerven und seiner Nebenäste wird noch an späterer Stelle erfolgen (S. 436).

Im allgemeinen trägt die Innervierung des ventralen muskelreichen und hauptsächlich der Bewegung dienenden Teiles des Fußes folgendes Gepräge (Fig. 8):

Von beiden Pedalganglien breiten sich ventralwärts die Verzweigungen der Nerven strahlenförmig aus und verzweigen sich über das ganze, ventralwärts von den Ganglien liegende Gebiet. Während in der Nähe der Ganglien verhältnismäßig wenig Verzweigungen vorhanden sind, findet man immer mehr Verästelungen, je weiter man sich der Sohle des Fußes nähert, und hier ist es wieder der vordere Teil der Fußsohle, welcher am reichsten innerviert ist. Es ist dieses der Teil, welcher zuerst tastend vorgeschoben wird, wenn das Tier nach dem Öffnen der Schale den Fuß herausstreckt, um vorwärts zu kriechen, und welcher auch zuerst sich in den Sand gräbt, wenn die Muschel sich festsetzen will. Die Zahl der Nervenäste nimmt in der Fußsohle nach hinten zu allmählich ab, wenn sie auch dort noch eine ganz beträchtliche ist. Anastomosen oder sonstwie plexusähnliche Bildungen kommen im allgemeinen nicht häufig vor, wenn auch mitunter der eine oder der andre Zweig mit einem Nachbarnerven verschmelzen kann.

3. Die Übereinstimmung des Verlaufs von Fußnerven. (Nervus pedalis I, II, III, IV), und Cerebropedalcommissur mit dem Verlauf von Fußarterien (Fig. 10).

Bemerkenswert ist ferner die Übereinstimmung des Verlaufs von Fußnerven mit Arterienbahnen. Parallel zur Cerebropedalcommissur, des stärksten Nerven im Fuße (Fig. 10 *cpc*) verläuft die Fußarterie (Fig. 10 *ap*), die mächtigste Arterie des Fußes. Sie hat ihre Lage beim Eintritt in den Fuß dicht unter der Innenseite, d. h. der Körper-

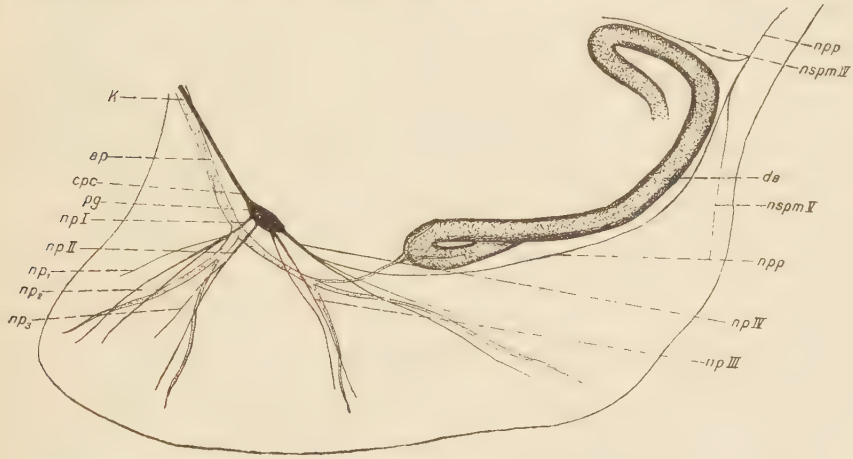

Fig. 10.

Lageverhältnisse von Arterien, Nerven und Darm zueinander im Fuß. Etwas schematisiert. (Erklärung der Buchstaben auf Seite 469.)

oberfläche abgewandten Seite, der Cerebropedalcommissur (Fig. 10 *k*). In der Nähe des Pedalganglions liegt die Arterie ventralwärts von jenem und verzweigt sich dort ähnlich wie das Ganglion seine Äste abgibt. Es läßt sich zu jedem größeren Nervenstamm eine stärkere Arterie nachweisen, die parallel zu jenem und in dessen Nähe verläuft (Fig. 10). Wenn auch bei den späteren, feineren Verästelungen von Nerven und Arterien diese Parallelen nicht mehr durchgeführt werden können, so zeigt doch der Gesamthabitus der Arterienverzweigung im ventralen Teil des Fußes denselben Charakter wie die Innervation dieser Gegend.

4. Schwächere Fußnerven des Pedalganglions.

Nervus superficialis pedalis minor I u. II (Fig. 8, 9 *nspmI, II*).

Außer den vier Pedalnerven (Nervus pedalis I, II, III, IV) gibt das Pedalganglion noch einige schwächere Nerven ab, welche an

der Außenseite, d. h. der Körperoberfläche zugewandten Seite, entspringen. Sie sind im Verhältnis zu jenen ziemlich schwache Nerven, von denen nur die beiden stärksten (Nervus superficialis pedalis minor I u. II) (Fig. 8, 9 *nspmI, II*) konstant sind. Diese beiden Nerven haben ihren Ursprung bald dichter, bald weniger dicht nebeneinander; doch überschreiten diese nur selten das mittlere Drittel des Ganglions (Fig. 9 *nspmI, II*). Beide Nerven, sowie etwaige andre, aber inkonstante Äste, welche an dieser Stelle des Ganglions ihren Ursprung haben, begeben sich direkt nach der Körperoberfläche, indem sie etwas aboralwärts laufen. Zunächst dringen sie durch die Geschlechtsdrüsen, ohne dort hinein Zweige abzugeben. Beginnt aber schon hier die Verästelung der Nerven, so begeben sich auch diese Äste direkt zur Körperoberfläche. Dicht unter der Muskelschicht, welche hier in der Nähe des Pedalganglions die Keimdrüsen bedeckt, ändern die Nerven ihre Richtung, indem sie dorsalwärts schräg nach hinten verlaufen, und zwar parallel zu jener Muskulatur (Fig. 8 *npsmI, II*). Hier lösen sich die Nerven in einzelne Äste auf, die zuerst die tieferen Muskelzüge durchdringen, dann sich aber immer mehr den oberen Schichten nähern (Fig. 6 *nspmI*). Mit diesem sie umgebenden Gewebe sind sie so fest verwachsen, daß sie bei ihrer Präparation sehr leicht reißen.

5. Nebenäste der Cerebropedalcommissur.

Einen ähnlichen Charakter wie die beiden erwähnten Nerven zeigen Verzweigungen der Cerebropedalcommissur und können deshalb an dieser Stelle behandelt werden.

In der Mitte zwischen Cerebral- und Pedalganglion tritt ein dünner Nerv aus, welcher Nervus superficialis pedis minor III heißen kann. Ferner zweigen sich kurz vor Eintritt der Commissur in das Pedalganglion verschiedene Nerven ab, von denen regelmäßig ein starker Zweig vorkommt; er möge Nervus superficialis pedis maior heißen.

Nervus superficialis pedis maior (Fig. 8, 9 *nspma*).

In seinen Untersuchungen über das Nervensystem hat Keber richtig erkannt, daß sämtliche, vom Pedalganglion ausgehende Nerven nicht, wie vorher angenommen wurde, die Eingeweide versorgen, sondern in der Muskulatur sich ausbreiten. Die im Fuße liegenden Organe, der ausgedehnte Komplex der Keimdrüsen, ein beträchtlicher Teil der Mitteldarmdrüse und Windungen des Darmes, werden nach seiner Ansicht von Nerven versorgt, die nicht dem Ganglion direkt, sondern der Cerebropedalcommissur entspringen.

Ein solcher Nerv, den er für einen Eingeweidenerv hielt, ist der Nervus superficialis pedis maior und die ihm benachbarten Nebenäste der Commissur. Dieser Nerv trennt sich von jener kurz nach ihrem Austritt aus dem Pedalganglion (Fig. 9 *nspma*) und kann in extremen Fällen sogar getrennt von der Commissur das Ganglion verlassen. Da letzterer Fall indessen nur äußerst selten eintritt, kann er als Seitenast der Commissur gelten. Er hat anfänglich eine beträchtliche Stärke, die sogar oft an Mächtigkeit der Commissur um nichts nachsteht, nimmt aber bald an Dicke ab. Er strebt sofort der Körperoberfläche zu, wobei er durch die Region der Keimdrüsen dringt und sich zunächst dorsalwärts wendet (Fig. 8 *nspma*). An dieser Stelle gibt er zwei bis drei — selten mehr — feinere Zweige ab, die ebenfalls nach der Oberfläche zu gerichtet sind und die Geschlechtsdrüsen durchlaufen, ohne dort hinein Nerven zu senden.

Der Hauptnerv wendet sich nun, in der Muskulatur angelangt, welche den Fuß dorsal vom Pedalganglion seitlich bedeckt, schräg aboralwärts und bildet so mit seiner Längsrichtung zu der Cerebropedalcommissur einen rechten Winkel. Er teilt sich in der Regel in zwei Äste, die miteinander einen nach hinten spitzen offenen Winkel bilden (Fig. 8 $nspma_1$, $nspma_2$). Die beiden Zweige senden viele Nebenäste aus, welche bis in die Mitte der Fußoberfläche hinein zu verfolgen sind. Anfangs liegen diese Nerven in den unteren Schichten der Muskulatur, indem sie stellenweise sogar wieder mit den Geschlechtsorganen in Berührung kommen, aber immer an die darüber liegende Muskulatur fest angeheftet sind. Später nähern sie sich allmählich der Oberfläche, wobei sie so innig mit der Muskulatur verbunden bleiben, daß sich deren Freilegung recht schwierig gestaltet.

Zu den Organen des Fußes, wie Keber annimmt, führen diese Verästelungen ebensowenig, wie es die andern, variabeln Nerven tun, die in der Nähe dieses Hauptnerven die Commissur verlassen (vgl. auch Fig. 6 *nspma*).

Nervus superficialis pedis minor III (Fig. 8 *nspmIII*).

Der zweite konstante Nebennerv der Cerebropedalcommissur, Nervus superficialis pedis minor III, entspringt in der Mitte ihres Weges, an ihrer oralwärts gelegenen Seite, durchläuft die Keimdrüsen und nähert sich der Körperoberfläche. Hier versorgt der Nerv die Region, welche oralwärts von der Commissur und dorsalwärts von dem Innervationsgebiet des ersten Pedalnerven (Nervus pedalis I) gelegen ist (Fig. 8 *nspmIII*).

Sonst verhält sich der im übrigen schwache Nerv wie alle andern an dieser Stelle beschriebenen Seitenzweige der Commissur. Er verliert sich nämlich in der Muskulatur jener vorhin erwähnten Körperregion und sendet keinen erkennbaren Ausläufer in die Organe des Fußes hinein.

III. Das Visceralganglion und seine Nerven.

1. Das Visceralganglion.

(Fig. 1, 5, 11, 12, 14, 15 *vg*.)

Das Visceralganglion liegt der Unterseite des hinteren Adductors dicht an und zwar ist es von dessen Ansatzstellen an die Schalenhälften gleich weit entfernt. Nach vorn stößt es an das Bindegewebe, welches den Raum zwischen den beiden hinteren Hälften des Nierensackes ausfüllt (Fig. 1, 12, 14 *vg*). Bedeckt ist es mit einer mäßig dicken Hautschicht, welche die aborale Fortsetzung des Bodens vom Bojanusschen Organ ist und auch die ventrale Seite des Muskels überzieht. Man sieht das Ganglion durch diese Schicht deutlich durchschimmern.

Bei einem frischen Tier ist es ausgesprochen orange gefärbt, aber durchschnittlich etwas heller als die Pedalganglien. Ursprünglich waren es zwei getrennte Ganglien; es macht aber jetzt, wenigstens äußerlich, den Eindruck eines einheitlichen Nervencentrums. Doch lassen sich Bindegewebselemente nachweisen, welche von vorn nach hinten die Mitte des Ganglions durchziehen und es so in eine rechte und linke Hälfte trennen. Außerdem kommen wenigstens die wichtigeren Nerven paarig vor, wobei die einzelnen Nervenpaare symmetrisch zueinander ihren Ursprung haben.

Es ist dorso-ventral stark zusammengedrückt, so daß es nur zwei größere Flächen, eine dorsale Ober- und eine ventrale Unterseite aufweist, außerdem schmalere Seitenkanten hat (Fig. 11). Jene beiden Flächen haben die Form eines Paralleltrapez, dessen kürzere Parallele nach vorn, d. h. oralwärts, zu liegen kommt und senkrecht zur Längsachse des Tieres gerichtet ist. Man erkennt an diesem Ganglion zwei deutliche Ausbuchtungen: eine stärkere an der oralen und eine etwas flachere an der aboralen Seite. An seinen vier Ecken entspringen vornehmlich die stärkeren Nerven, die meistens in der Nähe ihres Ursprungs ebenfalls noch pigmentiert sind. Die schwächeren Äste gehen in ihrer Mehrzahl von den vier Seitenkanten aus (Fig. 11).

Das Visceralganglion ist das größte Nervenzentrum des Tieres:

Sein mittlerer Querdurchmesser — von links nach rechts — kann bis 3 mm betragen; sein in die Längsachse des Tieres fallender Längsdurchmesser beträgt rund die Hälfte.

Von diesem Ganglion gehen auch bei weitem die meisten Nerven aus:

Duvernoy und Keber nennen: 1) Zwei Nerven, die in den hinteren Retractor eindringen, 2) die Cerebrovisceralcommissuren, 3) zwei größere Nerven, die sich über den Boden des Bojanusschen Organs ausbreiten, 4) zwei Kiemennerven (Nervi branchiales), 5) zwei seitliche Mantelnerven (Nervi palliales laterales), 6) zwei hintere Mantelnerven (Nervi

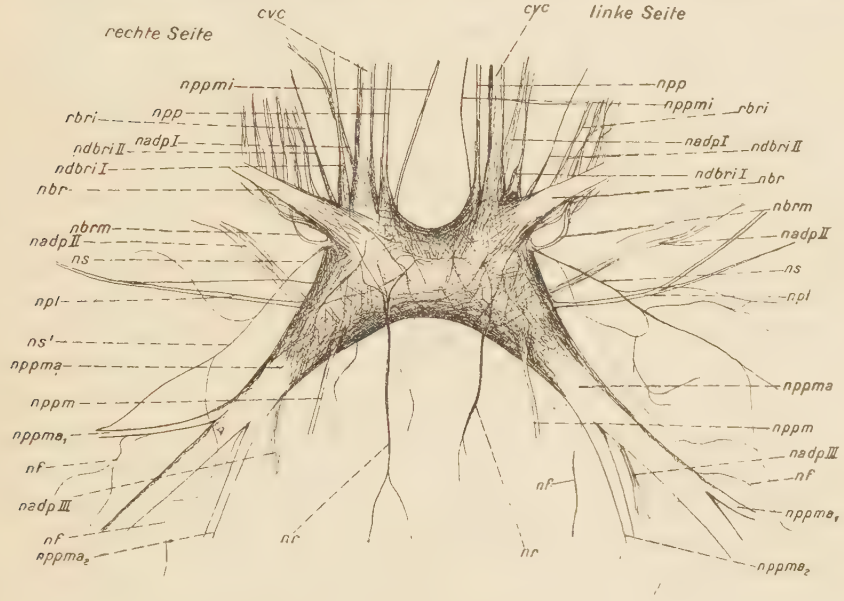

Fig. 11.

Das Visceralganglion. (Erklärung der Buchstaben auf Seite 469.)

palliales posteriores maiores) und 7) zwei Nerven zum After und zum Herzen. Ferner werden außer einigen kleineren Nerven für den hinteren Adductor noch Äste erwähnt, die am Vorderende des Ganglions entspringen und in das Bojanussche Organ eindringen sollen.

Eine Abhandlung, besonders über die Nerven, die vom Visceralganglion ausgehen, hat J. Chatin geschrieben:

Er hat *Anodonta anatina* und *Anodonta cygnea* untersucht und folgendes gefunden: Wenn man von der Mitte der Vorderseite aus den Rand des Ganglions verfolgt bis zur Mitte der Hinterseite, so findet man nach Chatin auf jeder Seite folgende Nerven: 1) den Nerv

für den hinteren Adductor, 2) die Cerebrovisceralcommissur, 3 u. 4) zwei schwächere Kiemennerven (darunter den Nerv zum Boden des Bojanusschen Organs nach Duvernoy und Keber), 5) den Kiemennerv (Nervus branchialis), 6) den accessorischen Kiemennerv, 7) den ersten hinteren Mantelnerven (Nervus pallialis lateralis), 8) den zweiten hinteren Mantelnerven (Nervus pallialis posterior maior); 9) den Nerv zum Herzen und zum After und 10) bei *Anodonta anatina* einen accessorischen Afternerv.

Meine Untersuchungen haben folgendes Ergebnis gehabt: Von der vorderen Mitte des Ganglions aus gerechnet sind auf jeder Seite vorhanden: 1) der kleinere hintere Mantelnerv (Nervus pallialis posterior minor), 2) der erste Nerv für den hinteren Adductor (Nervus adductoris posterioris I), 3) ein ziemlich kräftiger Nerv, der von Keber und Duvernoy als Nerv, der in den hinteren Retractor eindringt, beschrieben ist, von Chatin aber merkwürdigerweise nicht erwähnt wird. Er möge, da er in den Fuß eindringt, Nervus pedalis posterior genannt werden. 4) Die Cerebrovisceralcommissur, 5 u. 6) zwei Nerven zum Boden des Bojanusschen Organs. Sie können aus später noch anzuführenden Gründen mit Nervus ductus branchialis interni I, II bezeichnet werden. 7) Der Kiemennerv (Nervus branchialis). 8) Der accessorische Kiemennerv (nach Chatin) und Hautnerv. Er heiße Nervus branchialis minor et superficialis. 9) Der zweite Adductornerv (Nervus adductoris posterioris II), 10) der erste hintere Mantelnerv (Nervus pallialis lateralis), 11) der große hintere Mantelnerv (Nervus pallialis posterior maior), 12) der dritte Schließmuskelnerv (Nervus adductoris posterioris III), 13) der mittlere hintere Mantelnerv (Nervus pallialis posterior medius), von den früheren Autoren als Nerv zum After und Herzen bezeichnet, und 14) der Afternerv (Nervus rectalis).

Inwiefern sich meine Resultate von den Ergebnissen der angeführten Autoren unterscheiden oder mit jenen übereinstimmen, wird bei der Besprechung der einzelnen Nerven gezeigt werden.

2. Die Mantelnerven.

Zum Mantel begeben sich vier Nervenpaare, die zueinander symmetrisch angeordnet sind, und zwar entspringen auf jeder Seite des Ganglions:

1) der mittlere hintere Mantelnerv (Nervus pallialis posterior medius,
2) der große hintere Mantelnerv (Nervus pallialis posterior maior),

3) der kleinere hintere Mantelnerv (Nervus pallialis posterior minor) und
4) der seitliche Mantelnerv (Nervus pallialis lateralis).

Nervus pallialis posterior medius (Fig. 1, 11, 13, 14, 15 *nppm*).

Diesen Nerv hat Keber als Ast zum Darm bezeichnet und ihn in seinem Anfang abgebildet. Duvernoy bringt auch nur seinen Verlauf qis zum After zur Darstellung, nennt ihn aber »Nerv zum After und zum Herzen« und verweist in seiner Beschreibung auf den homologen Nerv bei *Ostrea edulis* L., der ein ähnliches Verhalten zeigen soll. Darnach entspringt dieser Nerv an der Hinterseite des Ganglions, läuft um den hintern Adductor herum, dringt in den Mantel ein und streift die nach hinten zu gelegene Oberfläche des Herzens. Chatin hat vom Visceralganglion entspringende Nerven bei *Anodonta cygnea* und *Anodonta anatina* untersucht, zwei Species, von denen nach Haas jetzt *Anodonta anatina* L. zu *Anodonta piscinalis* Nilss. gerechnet wird. *Anodonta cygnea* L. ist nach jenem Autor sowohl die Teichform von *Anodonta piscinalis* Nilss als auch von *Anodonta cellensis* Schröt. Da aber Chatin seine *Anodonta cygnea* nicht genauer charakterisiert, so kann nicht entschieden werden, ob diese Form mit der heutigen *Anodonta cellensis* Schröt. identisch ist oder nicht. Ferner wird die Nachprüfung seiner Angaben dadurch erschwert, daß er keine Abbildungen gegeben hat. Er beschreibt den Verlauf dieses Mantelnerven ziemlich genau. Nach ihm entspringt er der analwärts gelegenen Kante des Ganglions, und zwar seitlich, und wendet sich zuerst nach hinten. In der Nähe des Afters teilt er sich in zwei Äste. Ein feinerer Zweig, den er Nervus rectalis principalis nennt, innerviert den After; der stärkere geht um den Muskel herum und teilt sich in der Nähe des Herzens in eine Anzahl feiner Fäden, welche unter Plexusbildungen zu dem Herzen und dem Pericard sich erstrecken.

Meine Beobachtungen bei *Anodonta cellensis* Schröt. waren folgende: Der von jenen Autoren beschriebene Nerv hat seinen Ursprung seitlich an der analwärts gelegenen Kante des Ganglions, und zwar löst er sich von dessen unterer — d. h. der dem Adductor nicht aufliegenden — Fläche los, so daß man mitunter ihn noch ein Stück auf der Oberfläche des Ganglions verfolgen kann (Fig. 11 *nppm*). Er ist gewöhnlich ein Drittel bis halb so breit als die Cerebrovisceralcommissur und behält diese Stärke zunächst bei. Er nimmt seinen Weg zwischen Adductor und der diesen bedeckenden Hautschicht nach rückwärts, wobei er in der Nähe des Afters einen Seitenzweig abgeben kann, der aber bei

der vorliegenden Species durchaus nicht konstant ist. Im weiteren Verlauf geht er um den Muskel herum (Fig. 1, 14, 15 *nppm*). Er ändert damit seine Richtung so, daß er sich dorsalwärts wendet und, auf der Dorsalseite des Adductors angekommen, seinen Lauf oralwärts einschlägt (Fig. 13 *nppm*). Auf seinem Wege nach vorn verläßt er den Muskel und tritt in den Mantelrand ein. Dort verliert er sich in dem Mantelgeflecht, nachdem er sich geteilt und an Stärke abgenommen hat. Als selbständiger Nerv kann er nicht weiter verfolgt werden. Die feinen Verästelungen, die nach Chatin zum Herzen führen sollen, sind nach meinen Beobachtungen direkte Ausläufer des Mantelrandplexus und werden im Zusammenhang mit jenem beschrieben werden (S. 458). Ich möchte daher für diesen Nerv, da er unmittelbar in jenen Mantelrandplexus übergeht und von den drei Nerven, die zum Mantelrand führen, die mittlere Stärke besitzt, die Bezeichnung Nervus pallialis posterior medius geben.

Nervus pallialis posterior maior (Fig. 1, 5, 11, 12, 13, 14, 15 *nppma*).

Dieser Nerv wird von Duvernoy und Keber nur sehr kurz beschrieben. Chatin schildert ihn als einen kräftigen Nerven, der nach rückwärts verläuft und auf seinem Wege mehrere Äste abgibt, welche sich im Mantel verbreiten und dort einen scharf begrenzten Bezirk innervieren. Will man seinen Ursprung und seinen Verlauf genauer angeben, so kann man ihn etwa folgendermaßen charakterisieren: Er entspringt an der dem After zugekehrten Kante des Ganglions, wo an jeder Ecke ein solcher Nerv entspringt (Fig. 11 *nppma*). Diese beiden aboralen Ecken des Ganglions sind so ausgezogen, daß sie, wie Chatin sich ausdrückt, »zwei Hörner« bilden.

Die »Hörner« verjüngen sich und gehen allmählich in den entsprechenden — rechten und linken — Nerv über. Dieser nimmt seinen Lauf schräg nach rückwärts, d. h. er hat die Richtung auf die Anwachsungsstelle der hinteren Kiemenspitzen an den Mantelrand zu (Fig. 1 14, 15 *nppma*).

Zunächst verläuft er unter dem Adductor hinweg und ist von breiter, abgeplatteter Gestalt. Von den breiteren Flächen liegt dabei die eine dem Muskel, die andre der diesen bedeckenden Haut an.

Jene Haut nun legt sich hinten um den Muskel herum und zieht sich an seiner Dorsalseite oralwärts hin, wo sie schließlich mit dem dorsalen Teile des Mantels verwächst. Nur an den Seiten steigt sie dorsalwärts und vereinigt sich mit dem Mantelrande an der Grenze

zwischen Anal- und Bronchialsipho. Nach innen, d. h. dem After zu, bildet sie eine Falte (Fig. 1, 14 *mh*).

Am Rande dieser Falte zieht sich nun der Mantelnerv hin, nachdem er den Muskel verlassen hat. Er gibt nun nach beiden Seiten hin Nerven ab, welche ihren Ursprung an der schmalen Kante haben und die, so lange sie unter dem Muskel herlaufen, ebenfalls diese abgeplattete Gestalt zeigen. Der Hauptstamm, der an seiner Basis mindestens noch einmal so breit ist als die Cerebrovisceralcommissur, überhaupt den mächtigsten Stamm des ganzen Tieres darstellt, verjüngt sich nun, je mehr er Seitenäste abgibt, sehr stark. Zwei starke Äste, die bei jedem Tier konstant sind, verlassen den Hauptstamm bei dessen Verlauf unter dem Schließmuskel her (Fig. 5, 11, 13, 14, 15 $nppma_1$ u. $_2$).

Der eine Nerv ($nppma_1$) entspringt an der dem Mantel zugewandten Kante des Hauptnerven und nimmt seine Richtung auf den Teil des Mantelrandes zu, welcher sich oralwärts an den Bronchialsipho anschließt (Fig. 5 $nppma_1$). Er nimmt seinen Weg ungefähr parallel zur Längsrichtung des Adductors, überquert den Kiemennerven (Nervus branchialis), die Ansatzstellen der Kiemen, den äußeren Kiemengang und erscheint ventral von der Ansatzstelle des Adduktors an die Schale, wo er in die Mantelfläche eintritt (Fig. 13, 15 $nppma_1$). Dabei liegt er dicht der nach der Schale zugekehrten Oberfläche des Mantels an. Bevor er in den Mantelrand gelangt, teilt er sich in zwei Äste. Die Verzweigungsstelle ist niemals konstant. Vielfach teilen sich bei einem und demselben Tier die beiden Äste an durchaus nicht symmetrisch zueinander liegenden Punkten. Der Nerv kann schon während seines Verlaufs unter dem Schließmuskel (Adductor) her sich in die beiden Zweige gabeln (Fig. 13 $nppma_1$, links). Diese Teilung erfolgt aber auch mitunter nicht weit vor Eintritt in den Mantelrand. Immer aber ist der Nerv samt seinen beiden Nebenästen von beträchtlicher Stärke. An seiner Ursprungsstelle steht er an Mächtigkeit der Cerebrovisceralcommissur nicht viel nach, und beim Eintritt in den Mantelrand kann jeder der beiden Nebennerven im Querdurchmesser immer noch ein Drittel so stark sein als jener Ast ($nppma_1$) an seiner Abzweigungsstelle vom Hauptnerven (Fig. 5 $nppma_1$). Von den beiden Nebennerven ist der oralwärts gelegene der längere von beiden. Er wendet sich schräg nach vorwärts und trifft den Mantelrand unter einem spitzen Winkel zu dessen Längsachse.

Der andre, kürzere Seitenzweig, welcher analwärts von jenen Nerven gelegen ist, divergiert gegen diesen ebenfalls um einen spitzen Winkel und erreicht den Mantelrand an einer Stelle, die ungefähr

ventralwärts vom Visceralganglion gelegen ist (Fig. 5 *h*). Außerdem entspringen dem Seitenast (*nppma*$_1$) noch zwei feinere Nerven, welche ziemlich konstant sind. Sie verlassen jenen Nerven in der Mantelfläche und zwar an seiner oralen Seite (Fig. 5 *c*, *d*). Die genauere Lage ihrer Ursprungsstellen schwankt bei den einzelnen Individuen sehr. Sie laufen oralwärts und zwar ebenfalls dicht an der Manteloberfläche, welche der Schale zugekehrt ist. Sie geben eine Reihe von Nebennerven ab, die aber nicht konstant sind. Diese endigen frei in der Mantelfläche oder verschmelzen teils untereinander, teils mit den Ausläufern andrer Mantelnerven. Ein Nerv, welcher sich aus dem oralen Teil jenes Geflechtes loslöst, kann öfters beobachtet werden. Er verläuft oralwärts und nähert sich dabei dem Mantelrand (Fig. 5 *e*). Dann biegt er ventralwärts um und dringt in jenen ein, nicht weit von jener Stelle (Fig. 5 *f*), wo der am meisten analwärts verlaufende, konstante Nebenast des dritten größeren vorderen Mantelnerven (Nervus pallialis anterior III) in den Mantelrand eintritt.

Die übrigen feineren Nebennerven des Seitenastes (*nppma*$_1$) verhalten sich verschieden. Einige dringen in den Mantelrand ein, teils um sich mit dem dortigen Nervenplexus zu vereinigen, teils, um dessen Oberfläche zu innervieren. Andre verzweigen sich in der Mantelfläche, wobei sie sich bald der nach außen, d. h. nach der Schale, zu gelegenen, bald der andern, inneren Oberfläche nähern. Sie können hierbei alle möglichen Richtungen einschlagen und andre Mantelnerven überkreuzen, ohne sich mit jenen zu vereinigen (Fig. 5 *w*).

Der andre Nebenast (*nppma*$_2$) des großen hinteren Mantelnerven (Nervus pallialis posterior maior) entspringt an dessen innerer, dem After zugekehrten Kante und ist an seiner Ursprungsstelle ebenso kräftig wie der andre Seitenast (*nppma*$_1$), welcher an der Außenseite entspringt (Fig. 1, 11, 14, 15 *nppma*$_2$). Er nimmt seinen Weg nach rückwärts, indem er, zwischen Muskel und der diesen bedeckenden Hautschicht gelagert, mit dem mittleren hinteren Mantelnerven (Nervus pallialis posterior medius) parallel verläuft. Auch er biegt hinten um den Adductor dorsalwärts um, läuft aber nicht an dessen Dorsalseite entlang, sondern dringt in die Stelle des Mantelrandes ein, welche den Analsipho bildet (Fig. 5, 13 *nppma*$_2$).

Wenn auch die Abzweigung der beiden Nebenäste (*nppma*$_1$ u. *nppma*$_2$) des Mantelnerven immer nur während dessen Verlauf unter dem Adductor her stattfindet, so varriiert innerhalb dieses Gebietes die genaue Lage dieser Ursprungsstellen außerordentlich. Bald zweigen sie beide so dicht an der Wurzel des Hauptnerven ab, daß sie aus dem

Ganglion direkt auszutreten scheinen (Fig. 14 links). Bald liegen ihre Abzweigungsstellen ziemlich weit vom Ganglion entfernt (Fig. 1). Anderseits können die Nerven einander gegenüber entspringen, oder ihre Austrittsstellen sind so gegeneinander verschoben, daß bald der eine, bald der andre Ast an der mehr distalwärts gelegenen Stelle den Hauptnerv verläßt (Fig. 11, 14 rechts, 15 links). Da sich bei einem und demselben Tiere die Verzweigungen des großen Mantelnerven der rechten Seite anders verhalten können wie die Verästelungen der entsprechenden Nerven auf der linken Seite, so macht sich oft gerade an dieser Stelle eine ins Auge springende Asymmetrie des Nervensystems bemerkbar, die innerhalb der gegebenen Möglichkeiten jede Art der Verästelung dieser kräftigen Nerven aufweist. Man betrachte die entsprechenden Nerven in den Figuren (1, 11, 13, 14, 15) und vergleiche dabei die Nerven der linken Seite mit denen der rechten. Einen Normaltypus dieser Verzweigungen aufzustellen ist nicht möglich.

Außer diesen beiden kräftigen Seitenästen ($nppma_1$, $nppma_2$) verlassen den Hauptnerven während seines Verlaufs unter dem Schließmuskel her noch eine Anzahl feinerer Nerven, welche ihren Ursprung an dessen schmaleren Seitenflächen haben, sonst aber in ihrer Anzahl und Lage variabel sind. Sie dringen in die den Adduktor bedeckende Haut ein, können miteinander zu einem lockeren Netzwerk sich vereinigen und mit Nerven, die den beiden Seitenästen ($nppma_1$, $nppma_2$) entspringen und ebenfalls in ihrem Ursprung, in ihrer Anzahl und Lage inkonstant sind, in Verbindung treten. Alle jene Nerven sind von sehr zarter Beschaffenheit (Fig. 11 *nf*).

Nachdem nun der Hauptast den Adductor verlassen hat, beginnt er von neuem sich zu verästeln. Die Art der Verzweigung kann zweierlei sein: Entweder bleibt der Hauptstamm erhalten und gibt nach beiden Seiten hin Zweige ab, wobei er am Durchmesser immer mehr abnimmt (Fig. 5 *nppma*) oder er teilt sich nach dem Verlassen des Muskels in zwei oder mehrere gleichstarke Äste, indem der Hauptstamm verloren geht (Fig. 14, 17 $nppma_1$). Die Äste divergieren um einen spitzen Winkel und dringen in den Mantelrand ein, nachdem sie sich noch einmal geteilt haben können. Sie innervieren den Branchialsipho und den an diesen grenzenden Teil des Analsipho. Jene Nerven sind meist ziemlich kräftig, besitzen, wie der Hauptnerv nach dem Verlassen des Adductors einen drehrunden Querschnitt und haben anfänglich ungefähr den Durchmesser der beiden Nebenäste ($nppma_1$, $nppma_2$). Sie verjüngen sich bis zum Eintritt in den Mantelrand fast gar nicht.

Eine bemerkenswerte Erscheinung bietet der Hauptnerv auch darin, daß sich von ihm mitunter seitlich ein Nerv abzweigt, der oft dieselbe Stärke wie der Hauptnerv besitzt, und dann, nachdem er ein ziemliches Stück mit jenem parallel gelaufen ist, sich mit diesem wieder vereinigt (Fig. 17 *nppma*).

Nervus pallialis posterior minor (Fig. 5, 11, 12 *nppmi*).

Dieser Nerv scheint bisher bei *Anodonta* übersehen worden zu sein, da er von keinem einzigen Autor erwähnt worden ist. Auch in

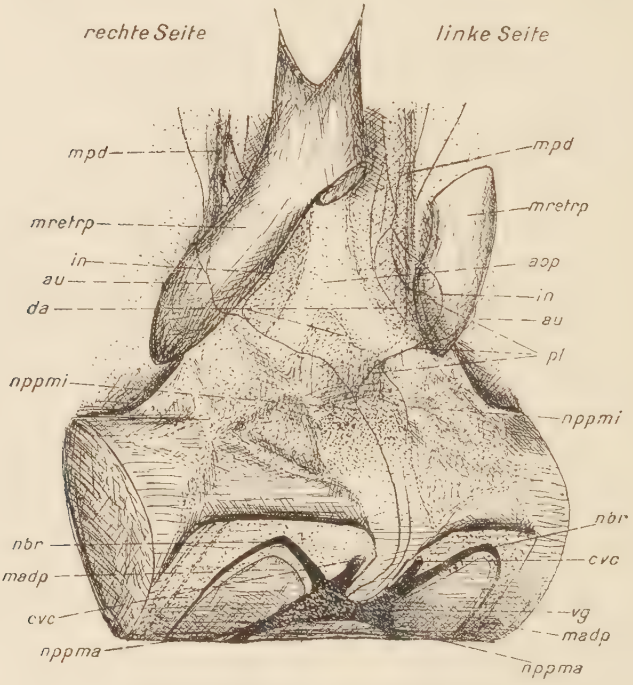

Fig. 12.

Hinterer Adductor mit einem Stück des Darmes, der Retractoren, der hinteren Aorta und Teilen des Bojanusschen Organs, von der Ventralseite betrachtet. Der Muskel ist etwas zurückgebogen. (Erklärung der Buchstaben auf Seite 469.)

den Beschreibungen des Nervensystems andrer Lamellibranchiaten habe ich einen homologen Nerv nur von List bei den Mytiliden erwähnt gefunden.

Der Nerv entspringt an der Vorderseite des Visceralganglions und ist ebenfalls paarig vorhanden, wenn auch meistens ein Nerv stärker als der andere ist (Fig. 11, 12 *nppmi*). Im allgemeinen ist er ein ziem-

lich schwacher Nerv. Die Ursprungsstelle befindet sich in der Ecke, welche die Cerebrovisceralcommissur mit der oralwärts gelegenen Kante des Ganglions bildet, und zwar tritt der Nerv aus dem Teil der Vorderkante aus, welche dem Adductor anliegt (Fig. 11 *nppmi*). Zunächst läuft der Nerv oralwärts dicht unter dem Adductor her und ist locker in das Bindegewebe eingebettet, welches die beiden hinteren Hälften des Nierensackes trennt (Fig. 12 *nppmi*). Er braucht dabei keine symmetrische Lage zu dem entsprechenden Nerven der andern Seite einzunehmen. Vielmehr tritt nicht selten der Fall ein, daß der Nerv auf der einen Seite in der Mitte zwischen beiden Kommissuren verläuft, während der andre Nerv über der entsprechenden Commissur oder sogar in deren Außenseite, die den Kiemen zugewandt ist, seinen Weg nimmt. Der einzelne Nerv nun nähert sich immer mehr der Dorsalseite des Tieres, bis er nicht weit ventralwärts von der Insertionsstelle des hinteren Retractors an die Schale sich verästelt. Ein Ast läuft nach vorn an der Innenseite des Muskels vorbei (Fig. 12 *in*), während der andre in derselben Richtung dessen Außenseite passiert (Fig. 12 *au*). Während dieses Verlaufs haben sie das Bindegewebe verlassen und liegen jetzt in den Falten des Nierensackes. Die beiden Äste können sich wiederum teilen; sogar Plexusbildungen sind nicht ausgeschlossen (Fig. 12 *pl*). An Dicke nehmen dagegen die Nerven immer mehr ab, bis sie schließlich nur noch schwer zu erkennen sind. Schließlich verschmelzen sie mit den letzten dorsalen Ausläufern des Mantelrandes, die hier den Darm entlang laufen, kurz bevor dieser ins Herz tritt (Fig. 5, 12 *mpd*).

Nervus pallialis lateralis (Fig. 1, 5, 11, 13, 14, 15 *npl*).

Während die vorhin beschriebenen Mantelnerven vornehmlich den Mantelrand innervieren und nur einzelne schwächere Nerven in die Mantelfläche schicken, ist der seitliche Mantelnerv (Nervus pallialis lateralis) vorzugsweise für die Innervierung der Mantelfläche bestimmt und steht mit dem Mantelrande nur durch Vermittlung andrer Nebenäste in Verbindung. Er entspringt an der Kante des Ganglions, welche zwischen den Ursprungsstellen des Kiemennerven (Nervus branchialis) und des großen hinteren Mantelnerven (Nervus pallialis posterior maior) sich hinzieht. Hier löst er sich aus der ventralwärts gelegenen Fläche des Ganglions los, auf welcher man mitunter noch ein Stück seinen Verlauf verfolgen kann. Gewöhnlich verläßt er das Ganglion, von dem Ursprung der beiden vorhin erwähnten Nerven gleich weit entfernt (Fig. 11 *npl*). Doch kann sich seine Ausgangsstelle so weit

verschieben, daß er in manchen Fällen ein Nebennerv des großen hinteren Mantelnerven (Nervus pallialis posterior maior) zu sein scheint. In den meisten Fällen tritt er als ein ziemlich kräftiger Nerv aus. Seltener

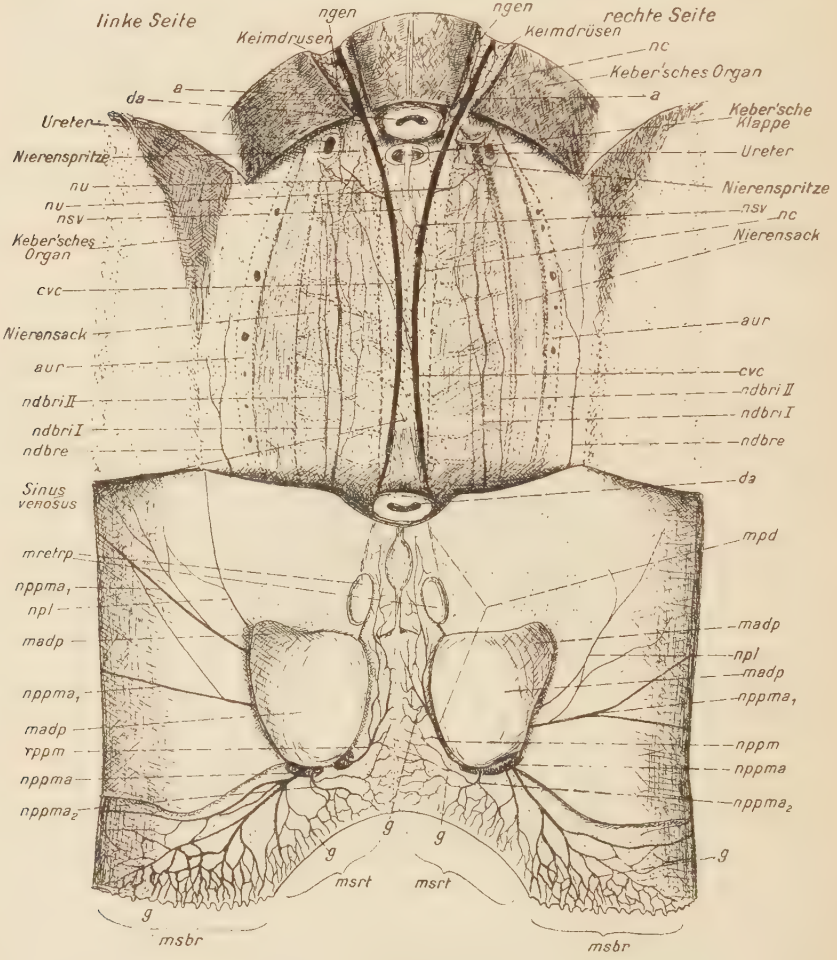

Fig. 13.

Aborale Dorsalseite des Tieres bis zu den KEBERschen Drüsen. Pericardialwände umgeklappt, Herz, Darm und Decke des BOJANUSschen Organs entfernt. (Erklärung der Buchstaben auf Seite 469.)

sind es zwei (Fig. 11 links, Fig. 15 links, *npl*) oder sogar drei feinere Nerven, die kurz nach ihrem Ursprung sich zu einem einzigen Stamm vereinigen, nachdem sie durch Verbindungsnerven einen kleinen Plexus gebildet haben. Ferner gehört es durchaus nicht zur Regel, wenn sich hier ein Nerv abzweigt, um in den Schließmuskel (Adductor) zu dringen.

Anfänglich zieht sich der Nerv zwischen Schließmuskel (Adductor) und der diesen bedeckenden Hautschicht hin, indem er zur Längsrichtung des Muskels parallel verläuft (Fig. 1, 14, 15 *npl*). Allmählich aber biegt er oralwärts um, wobei er die Ansatzstelle der inneren Kieme überquert und sich in die Wandung des äußeren Kiemenganges begibt (Fig. 15 *npl*). Auf diesem Wege teilt er sich gewöhnlich in drei, ungefähr gleichstarke Äste. Die Lage der Verzweigungspunkte ist nicht fest bestimmt. Der Nerv kann sich schon während seines Verlaufes unter dem Adductor teilen; oder die Verästelung erfolgt erst in der Wandung des äußeren Kiemenganges. Gewöhnlich begibt sich ein Zweig, der die oralwärts gelegene Seite des Hauptnerven verläßt, oralwärts zum äußeren Kiemengang hin und verbleibt während seines Verlaufs in der Wandung desselben. Dieser Nerv, welcher Nervus ductus branchialis externi heißen kann (Fig. 13, 15 *ndbre*) verästelt sich in dem Gange, wobei seine Zweige bis zur Ansatzstelle der Vorkammer (Fig. 13 *aur*) an die dorsal von dem Kiemenansatz befindlichen Gewebe reichen können. In seinen Einzelheiten ist der Nerv variabel.

Von den beiden andern Zweigen läuft der mehr nach der Körpermitte zu gelegene Ast, welcher Ramus internus nervi pallialis lateralis genannt werden kann (Fig. 5 *ri*) oralwärts ein gutes Stück den äußeren Kiemengang entlang, indem er sich der äußeren Ansatzstelle der äußeren Kieme an den Mantel allmählich nähert, bis er jene in einem spitzen Winkel zu deren Längsachse überquert und sich in die aborale Hälfte des Mantels begibt, wo er sich verästelt (Fig. 15 *ri*).

Diese einzelnen Nerven gehen teils in die Ausläufer der vorderen Mantelnerven über, teils verschmelzen sie mit den Verzweigungen des äußeren Zweiges von seitlichen Mantelnerven (Nervus pallialis lateralis), oder sie endigen frei in der Mantelfläche, die sie in beliebiger Richtung und in jeder Entfernung von der Oberfläche durchkreuzen (Fig. 5 *ri*).

Der äußere Nebenast des seitlichen Mantelnerven (Nervus pallialis lateralis), welcher Ramus externus nervi pallialis lateralis heißen möge, verläuft ebenfalls ursprünglich in der Wandung des äußeren Kiemenganges und zwar, wie der andre Ast (*ri*) ziemlich dicht an der Oberfläche (Fig. 15 *re*). Nur nähert er sich schneller der äußeren Anwachsungsstelle der äußeren Kieme, verläßt also früher als jener Zweig (*ri*), mit dem er einen spitzen Winkel bildet, den Kiemengang und begibt sich in den Mantel, wobei er sich, wie der andre Zweig, der äußeren, d. h. der Schale anliegenden, Mantelfläche stark nähert. Mit jenem Nerven (*ri*) hat er ferner gemeinsam, daß seine Verästelungen sowohl dicht hinter seinem Ursprung, als auch erst in der Mantelfläche

erfolgen können. Ebenso breiten sich diese Nebenzweige hauptsächlich in der hinteren und mittleren Region der Mantelfläche aus (Fig. 5 *re*).

Was in der einschlägigen Literatur garnicht ausgesprochen wird, ist die Tatsache, daß sich Ausläufer der vorderen und hinteren Mantelnerven zu einem einzigen großen, sich über die ganze freie Mantelfläche erstreckenden Nervenplexus vereinigen, welcher an manchen Stellen besondere Verdichtungen aufweist (Fig. 5). Konstant ist jener früher beschriebene Plexus (S. 402), welcher sich im Mantel längs der Ansatzstelle der Mundsegel hinzieht und an dessen Bildung besonders die beiden kleineren vorderen Mantelnerven (Nervus pallialis anterior minor I u. II) beteiligt sind (Fig. 5 *pla*). Es können ferner besonders da, wo mehrere feinere Nerven zusammentreffen, Verdichtungen im großen Plexus eintreten (Fig. 5 *pl'*). Die Verzweigungsstellen solcher Geflechte weisen dann ähnlich, wie später bei der Beschreibung des Mantelrandplexus gezeigt werden wird, sehr kleine gangliöse Anschwellungen auf. Im übrigen sind aber diese kleinen Plexusbildungen nicht konstant.

3. Die Hautnerven des Visceralganglions.

Dem Visceralganglion entspringt eine Anzahl vielfach nicht konstanter, meist sehr zarter Nerven, die keine große Länge haben, auch nicht tief in den Körper eindringen, sondern sich auf die Innervierung der den Adductor und das Ganglion bedeckenden Hautschicht beschränken. Sie treten entweder seitlich aus und können dann meistens noch auf der dem Adductor abgewendeten Oberfläche des Ganglions verfolgt werden, oder entspringen dieser direkt und begeben sich dann sofort in die darunter liegende Haut. Andre Nerven entspringen den kräftigeren Nebennerven des Ganglions. So weist der große hintere Mantelnerv (Nervus pallialis posterior maior) meistens einige auf. Diese haben mitunter ihren Ursprung in den Achseln der stärkeren Seitenzweige und zwar an den seitlichen, schmaleren Kanten. Sie sind aber sonst durchaus nicht konstant. (Fig. 11 *nf*) Eine größere Anzahl feinerer Nerven entspringt der analwärts gelegenen Kante des Ganglions und innerviert das zwischen Ganglion, den beiden großen hinteren Mantelnerven und After gelegene Gebiet.

Nervus rectalis (Fig. 11, 14, 15 *nr*).

Von jenen Nerven ist konstant ein Nervenpaar, das von Duvernoy und Keber nicht angegeben, von Chatin aber als accessorische Afternerven bei *Anodonta anatina* beschrieben ist.

Nach jenem Autor fehlen aber diese Nerven bei *Anodonta cygnea*.

Sie werden hier durch einen Seitenzweig des mittleren hinteren Mantelnerven (Nervus pallialis posterior medius) ersetzt. Da nach Haas *Anodonta cygnea* sowohl zu *Anodonta piscinalis* Nilss als auch zu *Anodonta cellensis* Schröt. gerechnet wird, so kann, wie schon früher erwähnt wurde, nicht mehr nachgeprüft werden, welchen Stamm die von Chatin angeführte Species heute führt, da er eine genauere Beschreibung von jener nicht gegeben hat (vgl. S. 423).

Bei der vorliegenden *Anodonta cellensis* Schröt. ist jenes Nervenpaar vorhanden. Der einzelne Nerv möge nach Chatin Nervus rectalis heißen, wenn auch die Bezeichnung Nervus analis vielleicht besser wäre. Er entspringt an der dem After zugewandten Kante des Ganglions neben dem mittleren Mantelnerven (Nervus pallialis posterior medius) (Fig. 11 *nr*), zwischen diesem und der Symmetrieachse des Ganglions. Er geht, wie die übrigen Hautnerven aus der ventralen Fläche des Ganglions hervor und kann auf derselben mitunter ein Stück weit verfolgt werden (Fig. 11 *nr*). Seine Richtung ist direkt auf den After zu, indem er in die Haut eingelagert ist, welche Adductor und Ganglion bedeckt. Doch innerviert er besonders nur den Teil, welcher sich zum After hinzieht und dessen Oberfläche bildet. Wenn der Nerv den After erreicht, spaltet er sich in zwei Äste, die um einen spitzen Winkel divergieren. Der innere Zweig innerviert die Ventralseite der Afterpapille und kann bis unmittelbar in die Nähe der Afteröffnung verfolgt werden, während der äußere Ast dorsalwärts um die Afterpapille herumläuft und dann deren Dorsalseite versorgt (Fig. 14, 15 *nr*).

Der Afternerv ist in der Regel kaum ein Drittel so stark wie der mittlere hintere Mantelnerv (Nervus pallialis posterior medius). Doch schwankt seine Stärke beträchtlich. Oft kann er nicht ohne Mühe verfolgt werden; manchmal jedoch erweist er sich als ein verhältnismäßig kräftiger Ast. Dabei kann der Nerv der einen Seite an Stärke recht verschieden von dem der andern Seite sein. Ebenso brauchen die Ursprungsstellen des Nervenpaares durchaus nicht symmetrisch zueinander liegen. Es kann vorkommen, daß ein Nerv fast in der Symmetrieachse des Ganglions entspringt und auch seinen Weg längs derselben einschlägt, während der andre Nerv seinen gewöhnlichen Ausgangspunkt beibehält (Fig. 14 *nr*).

Nervus superficialis (Fig. 11, 15 *ns*).

(Seitenzweig von Nervus branchialis minor et superficialis.)

Zu der Gruppe der Hautnerven gehört noch ein Nervenpaar, welches von Duvernoy und Keber übersehen worden ist und das nach der

Beschreibung Chatins wohl identisch sein muß mit dem nach jenem Autor benannten Paar der accessorischen Kiemennerven. Da nach meinen Beobachtungen jenes Kiemennervenpaar auch Anteil an der Innervierung der Haut hat, welche den Muskel bedeckt, so kann jeder einzelne Nerv dieses Paares Nervus branchialis minor et superficialis benannt werden (Fig. 11 *nbrm*, *ns*). Er verläßt das Visceralganglion an der Kante, die zwischen dem großen hinteren Mantelnerven (Nervus pallialis posterior maior) und dem Kiemennerven (Nervus branchialis) liegt. Seine Ursprungsstelle ist in der Nähe jenes Kiemennerven und zwar aboralwärts von diesem. Auch er entspringt der ventralen Oberfläche des Ganglions. Der Nerv ist in der Regel nicht ganz so stark wie der seitliche Mantelnerv (Nervus pallialis lateralis) und hat anfänglich dieselbe Richtung wie jener. Kurz nach dem Verlassen des Ganglions teilt er sich in zwei Äste. Der eine, oralwärts sich wendende Zweig wird im Zusammenhang mit der Innervation der Kiemen beschrieben werden (S. 449). Der andre, schwächere Zweig (Nervus superficialis) biegt aboralwärts um und verläuft parallel mit dem großen hinteren Mantelnerven (Fig. 11 *ns*). Er dringt nicht tief in das Gewebe ein, sondern bleibt an der Oberfläche und läuft ventral unter den Nerven her, die seitlich dem Ganglion entspringen. Er innerviert hauptsächlich die oralwärts vom großen Mantelnerven gelegene Region, wo er sich auch verzweigt. Die einzelnen Äste können wiederum untereinander in Verbindung stehen und so Plexusbildungen verursachen. Nicht selten tritt der Fall ein, daß ein Seitenzweig die Richtung des Nervus superficialis fortsetzt und schließlich in den äußeren Nebenast des großen hinteren Mantelnerven eindringt (Fig. 11 *ns'*).

4. Die Nerven des hinteren Adductors.

Abgesehen von einigen inkonstanten feineren Nebenästen der Mantel- und Hautnerven, welche in den hinteren Adductor eindringen können, sind es hauptsächlich drei Nervenpaare, welche diesen Muskel versorgen. Von diesen Nerven haben Duvernoy und Keber keinen besonders beschrieben. Chatin erwähnt kurz einen Nerven, welcher an der oralwärts gelegenen Kante des Ganglions entspringt und sich in den hinteren Adductor begibt. Nach seiner Beschreibung muß es sich um den ersten Nerven des hinteren Schließmuskels (Nervus adductoris posterioris I) handeln. Von den beiden andern, ungefähr ebenso kräftigen Nervenpaaren erwähnt er nichts.

Im Gegensatz zu den beschriebenen Mantel und Hautnerven ist für die Muskelnerven charakteristisch, daß sie aus der dem Muskel

anliegenden, dorsalen Fläche austreten. Hierbei können sie sich erst an den Seitenkanten vom Ganglion trennen oder aus den vom Rande entfernter liegenden Teilen jener dorsalen Fläche hervorgehen.

Nervus adductoris posterioris I (Fig. 11, 15 *nadpI*).

Ein solcher Nerv dieses Paares hat seinen Ursprung auf der dorsalen Fläche des Ganglions und zwar dorsalwärts von der Ursprungsstelle der Cerebrovisceralcommissur (Fig. 11 *nadpI*). Indem er sich dicht an den Adductor anschmiegt, nimmt er seinen Weg oralwärts und entfernt sich dabei von der Symmetrieachse des Tieres. Sein Aussehen kann sehr wechseln. Entweder hat er ein bandförmiges Äußere und ist dabei dorsoventral abgeplattet. Dann kann er in extremen Fällen fast so breit wie die Cerebrovisceralcommissur werden. In diesem Falle verläuft er meistens nicht lange an der Oberfläche des Adductors, sondern dringt bald in denselben ein, wobei seine Verästelungen innerhalb des Muskels ebenfalls bandförmig abgeplattet sind. Oder er hat von vornherein ungefähr die Stärke und das Äußere des kleineren hinteren Mantelnerven (Nervus pallialis posterior minor) und läuft dann oralwärts eine größere Strecke unter dem Adductor entlang. Dabei kann er sich soweit nach außen hin drehen, daß er schließlich parallel zur Anfangsrichtung des seitlichen Mantelnerven (Nervus pallialis medius) verläuft (Fig. 15 *nadpI*, rechts).

In einem Falle habe ich sogar beobachtet, daß der Nerv zuerst oralwärts verlief, dann nach außen umbog, sich analwärts wandte und dann erst in den Muskel eindrang.

Das Innervationsgebiet des Nerven ist somit der vom Ganglion aus oralwärts gelegene Teil des Adductors.

Nervus adductoris posterioris II (Fig. 11, 14, 15 *nadpII*).

Der zweite Adductornerv (Nervus adductoris posterioris II) entspringt ungefähr an derselben Stelle wie der seitliche Mantelnerv, meistens nur wenig oralwärts von diesem. Da er jedoch nicht, wie es bei jenem Nerven der Fall ist, von der ventralen, sondern von der dorsalen Seite des Ganglions ausgeht, so ist er von vornherein von dem Mantelnerv scharf gesondert. Seine Richtung ist fast dieselbe, wie die jenes Mantelnerven. Nur verläuft er mehr oralwärts (Fig. 11 *nadpII*). Wie es gewöhnlich bei Nerven, die in die Muskulatur eindringen oder durch dieselbe laufen, der Fall ist, hat er eine breite, in diesem Falle dorso-ventral abgeplattete Gestalt. Ausnahmsweise kann er auch in der Form eines länglich gestreckten Plexus das Ganglion

verlassen. Er liegt dicht unter dem Adductor und dringt in diesen ein, nachdem er in der Regel eine Strecke von 3—5 mm außerhalb des Muskels gelaufen ist. Nachdem der Nerv in den Adductor eingedrungen ist, teilt er sich in mehrere Äste, die sich mehr oder weniger dorsalwärts wenden und, indem sie sich zwischen den Muskelbündeln einschieben, ebenfalls abgeplattet sind. Das Innervationsgebiet dieses Nerven ist der mittlere Teil des hinteren Adductors (Fig. 15 *nadpII*).

Nervus adductoris posterioris III (Fig. 11, 14, 15 *nadpIII*).

Der dritte Muskelnerv (Nervus adductoris posterioris III) entspringt dorsal von der Stelle, an welche der große hintere Mantelnerv (Nervus pallialis posterior maior) das Ganglion verläßt und geht dabei ebenso, wie die andern Muskelnerven, von der dorsalen Fläche des Visceralganglions aus. Mitunter läuft er noch ein kurzes Stück mit jenem Nerven gemeinsam, so daß er ein Nebenast von diesem zu sein scheint, unterscheidet sich jedoch von dessen Seitenzweigen schon dadurch, daß er immer die dem Adductor anliegende Seite verläßt (Fig. 11 *nadpIII*). Die »echten« Nebenzweige des Mantelnerven entspringen dagegen der schmaleren Kante, wie vorher erwähnt wurde (S. 425).

In der Regel ist er etwas schmaler als der zweite Muskelnerv (Nervus adductoris posterioris II), hat aber im übrigen dasselbe abgeplattete Äußere. Er verläuft im Durchschnitt analwärts und ungefähr parallel zur Längsrichtung des Tieres (Fig. 11, 14, 15 *nadpII*). Doch kann es vorkommen, daß er in seinem ganzen Verlauf dorsal vom großen Mantelnerven liegt, also von jenem bedeckt erscheint. In andern Fällen kann er sich noch mehr von der Längsrichtung des Tieres entfernen und fast parallel zum seitlichen Mantelnerven (Nervus pallialis lateralis) verlaufen. Nachdem er gewöhnlich nur eine kurze Strecke außerhalb des Muskels gelaufen, dringt er in denselben ein und verästelt sich. Seine Verzweigungen sind morphologisch von derselben Beschaffenheit wie die Verästelungen der andern Adductornerven. Das Innervationsgebiet dieses dritten Muskelnervenpaares ist demnach der analwärts gelegene Teil des hinteren Adductors (Fig. 14, 15 *nadpIII*).

5. Verbindungsnerv zum Pedalganglion.

Nervus pedalis posterior (Fig. 1, 8, 10, 11, 14 *npp*).

Der Vorderkante des Visceralganglions entspringt ein kräftiger Nerv, der von Duvernoy und Keber als Nerv für den hinteren Retractor angeführt ist, bei Chatin merkwürdigerweise nicht erwähnt

wird. Rankin, der die Nerven des Bojanusschen Organs beschreibt, spricht von einem ziemlich starken Nerven, der ein Nebenast der Cerebrovisceralcommissur sein und in der Nähe des Visceralganglions sich von jenem abzweigen soll. Dieser Nerv verläuft »aufwärts und vorwärts und dringt in den Rückziehmuskel ein. Er scheint keine Zweige zum Bojanusschen Organ zu geben.« Nach dieser Beschreibung Rankins, der leider keine Abbildung beigefügt ist, welche diese Verhältnisse veranschaulichen und verdeutlichen könnte, muß es sich um jenen Nervus pedalis posterior handeln. Daß er als Nebenast der Cerebrovisceralcommissur aufgefaßt wird, mag vielleicht daraus zu erklären sein, daß er in seinem Anfang mit der Commissur ziemlich häufig eine mehr oder weniger lange Strecke verwachsen sein kann (Fig. 14 *npp*). Vielleicht hat Chatin dieselbe Auffassung wie Rankin gehabt und deswegen den Nerv nicht unter die Abzweigungen des Ganglions gerechnet. Ich habe nun in der Mehrzahl der Fälle beobachtet, daß jener Ast zwar in der Nähe der Cerebrovisceralcommissur, aber von dieser deutlich getrennt, das Ganglion verläßt. Die anfängliche Vereinigung beider Nerven zu einem einzigen ist doch minder oft anzutreffen.

Der Nerv verläßt das Ganglion, wie vorhin erwähnt wurde, an dessen oralwärts gelegener Kante unmittelbar neben der Ursprungsstelle der Cerebrovisceralcommissur. Er tritt hier zwischen Commissur und der Symmetrieachse des Ganglions aus (Fig. 11 *npp*). Anfänglich ist er sehr kräftig und von drehrunder Gestalt. Das rötliche Pigment des Ganglions verbreitet sich hier über die Oberfläche des Nerven. Bald nach seinen Austritt nimmt er an Stärke ab, bis er ungefähr ein Drittel so stark als die Cerebrovisceralcommissur ist Zugleich geht seine rötliche Färbung in den weißlichen Ton der Nerven über.

Er durchläuft zunächst das Bindegewebe, welches die beiden analwärts gelegenen Hälften des Nierensackes trennt; dann dringt er in jenen ein und nimmt dort dicht neben der Commissur und parallel zu ihr seinen Weg (Fig. 1 *npp*). Im Gegensatz zu Rankin habe ich gefunden, daß er während dieses Verlaufes Nebenäste abgibt. Allerdings sind dieses zarte und nicht sehr lange Fäden, die außerdem nicht konstant sind. Sie verlieren sich teils in den Falten des Nierensacks; teils können sie sich ventralwärts zum Boden des Bojanusschen Organs begeben, wo sie dort entweder frei endigen oder mit dem ersten Nerv des inneren Kiemenganges (Nervus ductus branchialis interni I) in Verbindung treten (Fig. 14 *ndbriI* u. *npp*). In der Nähe des hinteren Retractors angekommen, ändert er ein wenig seine Richtung dorsal-

wärts und dringt an der Außenseite des Retractors in diesen ein. Gleich nach oder kurz vor Eintritt in den Muskel biegt er nach der Ventralseite

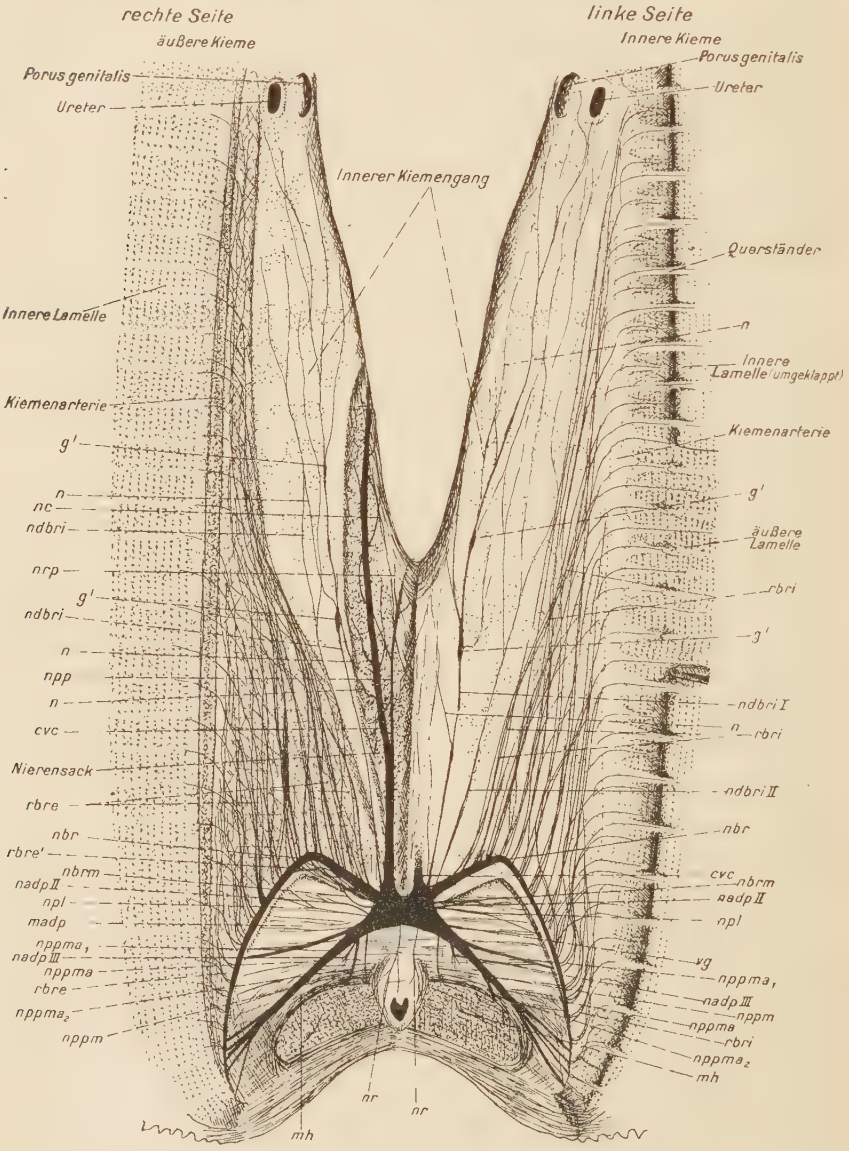

Fig. 14.

Der innere Kiemengang von der Ventralseite geöffnet. Auf der linken Seite ist von der inneren Kieme ein Stück der inneren Lamelle weggenommen. Auf der rechten Seite die Commissur, welche etwas zur Seite gebogen ist, mit den Nebennerven sowie die Nerven zur äußeren Kieme freigelegt und die ganze innere Kieme entfernt. (Erklärung der Buchstaben auf Seite 469.)

um, indem er parallel zur Längsrichtung des Muskels verläuft, und gibt an der jetzt oralwärts gelegenen Seite (Fig. 8, 14 *nrp*) einen feineren Ast ab, der Nervus retractoris posterioris heiße. Dieser setzt zunächst seine ursprüngliche orale Richtung fort, verästelt sich aber dann und verliert sich im Muskel.

Der Hauptnerv (Nervus pedalis posterior) dringt allmählich immer mehr in die Tiefe, bis er sich mitten im Muskel befindet und windet sich hier durch die einzelnen Muskelbündel, die teils parallel zu ihm laufen, teils ihn unter einem spitzen Winkel schneiden (Fig. 8 *npp*). Dabei ist seine Gestalt abgeflacht, derart, daß die schmaleren Kanten oralwärts und aboralwärts zu liegen kommen. Er verläuft nun weiter ventralwärts bis er in den Fuß gelangt, wo er einige Nebenäste abgibt.

Zwei davon sind konstant. Der eine, welcher Nervus superficialis pedis minor IV (Fig. 8, 10 *nspmIV*) benannt werden kann, entspringt an der oralwärts gelegenen Seite des Hauptnerven und verläuft auch oralwärts. Dabei befindet er sich in der Nähe und parallel zu dem in dieser Region liegenden Stück des Darmes (Fig. 10 *nspmIV*). Auf seinem Wege nähert er sich nach und nach der Körperoberfläche und nimmt dabei an Stärke, welche bei dessen Austritt fast diejenige des Hauptnerven erreicht, allmählich ab, bis er schließlich ungefähr in der Mitte der dorsalen Fußseite im Gewebe sich verliert. Ein andrer konstanter Ast zweigt sich in der Nähe der Ursprungsstelle des Nervus superficialis pedis IV ab, jedoch tritt er aus der aboralen Seite des Hauptnerven aus. Er kann mit Nervus superficialis pedis minor V bezeichnet werden (Fig. 8, 10 *nspmV*). Die Abzweigungsstellen beider Nerven sind insofern in ihrer Lage nicht konstant, als sie bald einander gegenüber liegen können; bald kann jede von beiden sich dorsal- bzw. ventralwärts von der andern befinden. Der Nervus superficialis pedis V verläuft nun direkt ventralwärts, d. h. der aboralen Kante des Fußes parallel. Anfänglich hat er ungefähr die Stärke des andern Nebenastes (Nervus superficialis pedis minor IV) und nimmt wie jener nach und nach an Durchmesser ab. Er nimmt seinen Weg nun zwischen dem Hauptnerven und jener aboralen Kante des Fußes und nähert sich, nachdem er zunächst die dorsoventral verlaufenden Ausläufer der Muskelzüge vom hinteren Retractor verlassen hat, ebenfalls immer mehr der Körperoberfläche, in deren Nähe er sich schließlich im Gewebe verliert (Fig. 8 *nspmV*).

Nachdem der Hauptnerv jene Nebenäste abgegeben hat, verläßt er bald darauf die Muskelzüge des Retractors und kommt mit den Keimdrüsen in Berührung (Fig. 8 *npp*). Er dringt jedoch nicht zwischen

dieselben ein, sondern verläuft zwischen ihnen und der sich über die Fußoberfläche hinziehenden Muskulatur. Da er allmählich schwächer wird und recht fest an der Muskulatur haftet, so gestaltet sich seine Präparation in dieser Körperregion recht schwierig. Zugleich verläuft er dicht neben dem Stück des Darmes, welches, im Fuße am meisten aboralwärts gelegen, dorso-ventral gerichtet ist, und zwar zu jenem parallel an dessen aboraler Seite (Fig. 10 *npp*). Gleichzeitig mit dem Darm ändert auch der Nerv seine Richtung, indem er seinen Weg oralwärts nach dem Pedalganglion zu nimmt. An dieser Krümmung kann er ventral- oder dorsalwärts Nebenäste abgeben, die, wenn sie vorhanden sind, sich der Körperoberfläche nähern und sich dann verzweigen. Doch sind diese Nerven in ihrer Anzahl, Lage und Verlauf recht variabel.

Der Nervus pedalis posterior hat sich nun auf dem Wege zum Pedalganglion der Körperoberfläche stetig genähert und ist dabei immer zarter geworden, bis er, in der Mitte seines oralwärts gerichteten Weges anfängt, wieder stärker zu werden und tiefer in den Fuß einzudringen. Hier gibt er einen Ast ab, der an seiner Dorsalseite entspringt und sich dorsalwärts wendet. Nachdem dieser die Keimdrüsen passiert hat, ohne in jene hinein Seitenzweige zu senden, dringt er in die Muskulatur der Körperoberfläche ein, wobei er sich dicht unter der Oberfläche verzweigt. Dieser im allgemeinen nicht sehr kräftige Nerv möge Nervus superficialis pedis minor VI (Fig. 8 *nspm VI*) heißen.

Der Hauptnerv wird nun immer stärker bis er ungefähr die ursprüngliche Dicke wieder erreicht und dringt so tief zwischen den Keimdrüsen ein, bis er auf den am meisten dorsalwärts gelegenen Nebenast des vierten Pedalnerven (Nervus pedalis IV) stößt, in welchen er dann unter einen spitzen Winkel einmündet. Die Lage dieser Vereinigungsstelle ist nicht bei jedem Tier dieselbe. Sie kann bald ganz in der Nähe des Pedalganglions sein, bald kann ihre Entfernung von demselben bis zu 1 cm betragen.

Durch diesen Nerven, den ich in seinem ganzen Verlauf bis jetzt noch von keinem Autor beschrieben gefunden habe, ist eine, scheinbar bis jetzt unbekannte, Verbindung des Pedalganglions mit dem Visceralganglion ohne Vermittlung des Cerebralganglions hergestellt. Während bis jetzt nur das Cerebralganglion durch die Commissuren mit den beiden andern Ganglien in Verbindung stehend angenommen wurden, ist durch diesen allerdings im Verhältnis zu den beiden Commissuren schwächeren Nervus pedalis posterior bewirkt, daß jedes der drei Hauptganglien mit jedem der beiden andern durch Nerven ohne Da-

zwischentreten eines dritten Ganglions verbunden ist. Man erhält so einen Nervenring auf jeder Seite des Tieres, der, wenn er vom Cerebralganglion aus in der Richtung auf das Pedalganglion zu durchlaufen ist, folgende Ganglien und Nerven enthält: Cerebralganglion — Cerebropedalcommissur — Pedalganglion — Nervus pedalis IV — Nervus pedalis posterior — Visceralganglion — Cerebrovisceralcommissur — Cerebralganglion.

Ferner ist außer diesem, sowie dem großen und kleinen Nervenring des Centralnervensystems (vgl. Einleitung) noch ein vierter — zwischen Pedal- und Visceralganglien — vorhanden. Geht man beim Durchlaufen dieses Ringes vom rechten Pedalganglion aus nach der rechten Hälfte des Visceralganglions zu, so erhält man folgende nervöse Elemente: Rechtes Pedalganglion — rechter Nervus pedalis IV — rechter Nervus pedalis posterior — Visceralganglion (rechte Hälfte) — Visceralganglion (linke Hälfte) — linker Nervus pedalis posterior — linker Nervus pedalis IV — linkes Pedalganglion.

6. Die Eingeweidenerven.

a. Hautnerven der inneren Kiemenganges.

Nervus ductus branchialis interni maior (Fig. 11, 13, 14 *ndbriI*).

Von den Hautnerven des Bojanusschen Organs ist der große Hautnerv des Organs Duvernoy und Keber bekannt gewesen und von ihnen abgebildet. Keber bezeichnet diesen Nerv als Hautnerv, d. h. als einen Nerven, der an der Oberfläche bleibt und nicht in das Bojanussche Organ eindringt, während Duvernoy ihn als Nerven für das Bojanussche Organ bezeichnet. Auch Rankin stellt fest, daß dieser Nerv nicht in das Bojanussche Organ eindringt, sondern lose im Boden eingebettet ist. Er hält es für nicht unwahrscheinlich, daß dieser Nerv an der Innervierung des Bojanusschen Organs beteiligt ist. Chatin hat, seiner Beschreibung nach zu urteilen, diesen Nerv als einen von den nach ihm benannten schwächeren Kiemennerven bezeichnet.

Zu den Beobachtungen obiger Autoren habe ich folgendes ergänzend hinzuzufügen: Der Nerv, welcher, wie früher erwähnt (S. 422), Nervus ductus branchialis interni maior heißen soll, entspringt an der oralwärts gelegenen Kante des Visceralganglions zwischen den Ursprungsstellen der Cerebrovisceralcommissur und der großen Kiemennerven (Nervus branchialis) (Fig. 11 *ndbriI*). Er verläßt das Ganglion als ein kräftiger, rötlich pigmentierter Nerv, der aber bald schwächer wird und seine Pigmentierung verliert. Nicht selten tritt der Fall

ein, daß der Nerv sich aus zwei, allerdings sehr kurzen Stämmen zusammensetzt, von welchen der eine sich vom Grunde der Cerebrovisceralcommissur loslöst, der andre die Ausgangsstelle des Kiemennerven verläßt (Fig. 11 rechts, *ndbrI*). Beide Zweige, sowie der aus ihrer Vereinigung hervorgegangene Nerv sind noch ein Stück pigmentiert. Dieser verläuft nun oralwärts und begibt sich gleichzeitig soweit ventralwärts, bis er dicht an der Oberfläche des Bodens vom Bojanusschen Organ zu liegen kommt. Um von dort aus den Nerv weiter verfolgen zu können, genügt es, bei einem mazerierten Tier das Epithel abzupinseln. Der Nerv läuft nun am Boden des Bojanusschen Organs hin, bis er in die Nähe des Porus genitalis, des Ureters, der Nierenspritze und der Keberschen Klappe kommt, Öffnungen, welche ziemlich dicht nebeneinander liegen (Fig. 13 *ndbrI*). Hier teilt er sich in eine Reihe von feineren Ästen, die teils untereinander Plexusbildungen eingehen, teils Ausläufer zu den einzelnen Öffnungen hinsenden, welche dort liegen. Die Anzahl und genauere Lage dieser Verästelungen ist aber nicht konstant, kann sich vielmehr auf jeder Seite desselben Tieres recht verschieden verhalten (Fig. 13, 14 *ndbrI*).

Was die Stärke des Nerven betrifft, so kommt dieselbe im Durchschnitt derjenigen des Nervus pedalis posterior gleich. Jedoch hat jener die Eigentümlichkeit, daß er in seinem Verlaufe hin und wieder so sehr an Dicke abnehmen kann, daß er sehr zart und dünn wird, dann aber plötzlich wieder kräftiger wird. Ferner löst er sich hin und wieder in eine Menge feiner Fäden auf, die dann eine Strecke parallel zueinander laufen und einen büschelförmigen Charakter tragen, dann sich aber wieder zu einem einzigen Strang vereinigen. Überhaupt trägt der Nerv mehr das Gepräge einer Anzahl feiner, bald mehr, bald weniger dicht nebeneinander herlaufender Fäden, als den eines kompakten Stranges (Fig. 13 *ndbrI*): Bemerkenswert sind plötzliche Anschwellungen des Nerven, die einen gangliösen Charakter tragen, orangefarben aussehen und feinere Nerven abgeben (Fig. 14 *g'*). Von solchen Anschwellungen, deren jeder Nerv mehrere besitzen kann, die aber im allgemeinen variabel sind, kommt eine solche Verdickung ziemlich regelmäßig in der Nähe der Stelle vor, an welcher das vereinigte Retractorenpaar den Boden des Bojanusschen Organs durchbricht. Es zeichnet sich durch seine besondere Größe aus — es kann fast bis zu 1 mm lang werden — und hat eine spindelförmige Gestalt. Wenn Nerven von diesen gangliösen Anschwellungen ausgehen, so können diese sowohl sich über den Boden des Bojanusschen Organs ausbreiten, als auch Verbindungsfäden nach der Cerebrovisceralcommissur oder

dem Nervus pedalis posterior hin darstellen (Fig. 14 *n*). Abzweigungen, welche ins Bojanussche Organ selbst eindringen und dort endigen, habe ich nicht beobachtet. Im übrigen sind alle diese feinen Verästelungen recht variabel.

Nervus ductus branchialis interni minor (Fig. 11, 13, 14 *ndbriII*).

Jener Nerv hat seinen Ursprung in dem Winkel, dessen Schenkel der Kiemennerv und der große Nerv des inneren Kiemenganges (Nervus ductus branchialis interni maior) bildet. Er tritt also dicht neben letzterem aus (Fig. 11 *ndbriII*). Wie jener, dringt auch er oralwärts und ventralwärts vor, bis er den Boden des Bojanusschen Organs erreicht. Wenn er auch im allgemeinen eine zu dem größeren Nerven des inneren Kiemenganges parallele Richtung einschlägt, so kann er in den einzelnen Phasen seines Verlaufs sich jenen bald nähern, bald sich von ihm wieder entfernen. Dabei verhält er sich hierin in jedem Einzelfalle verschieden. Er ist bedeutend schwächer als der andre Nerv, ist aber ebensowenig wie jener gleichmäßig stark, sondern kann in seinem Verlaufe die Stärke mehrfach wechseln. Ebenso hat er ein lockeres Gefüge, das dazu neigt, sich in einzelne zartere Fäden aufzulösen. Diese können sich mehr oder weniger voneinander trennen und sich dann wieder zu einer einzigen Masse vereinigen, oder aufgelöst bleiben und sich dann näher dem Boden des Bojanusschen Organs verbreiten (Fig. 14 *ndbriII*). In extremen Fällen kann der Nerv bald nach seinem Ursprung sich in solche feine Fäden zerteilen. Die Verästelungen des Nerven, die recht variabel sind, breiten sich über den Boden des Bojanusschen Organs aus, indem sie teils sich dort verlieren, teils mit den Verzweigungen des andern Nerven sich vereinigen (Fig. 13, 14 *ndbriII*). Gangliöse Anschwellungen habe ich für gewöhnlich nicht beobachtet.

Diesen Nerven findet man bei Duvernoy und Keber nicht abgebildet. Chatin hat diesen sowie den größeren Hautnerven des inneren Kiemenganges als Kiemennerven bezeichnet, während Rankin den kleineren Hautnerven ebenfalls nicht besonders erwähnt. Niemals dringen also jene Nerven oder ihre Verästelungen in das Innere des Bojanusschen Organs ein, wie Duvernoy von dem ihm bekannten Nerv glaubt, sondern sämtliche Verzweigungen beschränken sich, wie eben erwähnt wurde, auf den Boden des Organs und treten mit dem Ureter, der Nierenspritze, der Geschlechtsöffnung und der Keberschen Klappe nur an den Stellen in Verbindung, wo letztere an den Boden des Organs grenzen (Fig. 13 *ndbriI*, *ndbriII*). Gegen die Be-

zeichnung »Kiemennerven«, wie sie Chatin für die Hautnerven des inneren Kiemenganges braucht, sprechen zunächst die eben angeführten Tatsachen, ferner der Umstand, daß von keinem einzigen feinen Ast eine Verbindung mit den Kiemen einwandfrei nachgewiesen werden kann, sondern daß ein solcher vielmehr, wenn er auch unter die von dem Kiemennerven (Nervus branchialis) ausgehenden Fäden sich mischt, er sich nur auf den Boden des Bojanusschen Organs beschränkt. Die Nebenäste der Kiemennerven bilden vielmehr, wie später ausführlicher gezeigt wird (S. 446) auf dem Wege im Boden des Organs einen von jenen Hautnerven sich deutlich absetzenden und in ihrem Gesamthabitus von diesen recht verschiedenartigen Nervenkomplex.

b. Die Kiemennerven.

Nervus branchialis (Fig. 1, 11, 12, 14, 15 *nbr*).

An den Ecken, an denen die orale Kante des Visceralganglions mit den beiden Seitenkanten zusammenstoßen, entspringt das Kiemennervenpaar. Obgleich ein solcher Kiemennerv (Nervus branchialis) bei seinem Austritt von beträchtlicher Stärke ist — er steht an Mächtigkeit nicht hinter der Cerebrovisceralcommissur an seiner Ursprungsstelle zurück, kann dieselbe mitunter sogar übertreffen — so entspringt er doch hauptsächlich der ventralen Fläche des Ganglions, auf welcher man fast bis zur Symmetrieachse seinen Weg verfolgen kann (Fig. 11 *nbr*). Zunächst wendet er sich schräg nach außen und oralwärts, biegt aber später plötzlich nach der aboralen Seite um und schlägt die Richtung nach der Ansatzstelle des aboralen Kiemenendes an den Mantel ein (Fig. 1, 14 *nbr*). Dabei verläuft er nicht in einer geraden Linie nach rückwärts, sondern in einer leichten, nach der Kieme zu convexen Kurve. Seine Stärke nimmt auf dem ganzen Wege stetig ab. Von den übrigen Nerven des Ganglions unterscheidet er sich in manchen Punkten: Schon äußerlich ist er von weit weniger fester Konsistenz als die übrigen Nerven. Er läßt sich zwar verhältnismäßig leicht freilegen, ist aber dabei sehr der Gefahr ausgesetzt, beschädigt zu werden, da er sehr brüchig ist. Diese leichte Verletzbarkeit ist nicht nur bei einem mit Salpetersäure behandelten, sondern auch bei einem frischen Tier vorhanden, und kann auch nach längerem Härten in Alkohol nur wenig beseitigt werden. Außerdem besitzt er während seines ganzen Verlaufs eine hellgelbe Färbung, während die übrigen Nerven, wenn überhaupt, nur an ihren Ursprungsstellen pigmentiert sind. Die sämtlichen andern, bis jetzt erwähnten Nerven des Visceralganglions, welche ihren Weg parallel zur Längsrichtung des Adductors oder nach rück-

wärts nehmen, liegen jenem Muskel mehr oder weniger dicht auf. Der Kiemennerv dagegen ist in seinem ganzen Verlauf in die Hautschicht eingelagert, welche den inneren Kiemengang dorsal abschließt und auch den Boden des Bojanusschen Organs bildet. Der aborale Rand dieser Hautschicht verläuft parallel zu diesem Nerven und in einer Entfernung von 1—2 mm von jenem, solange der Nerv seine Anfangsrichtung innehat; später, bei seinem Rückwärtslauf nähert der Rand sich ihm allmählich, bis er mit jenem an der Anwachsungsstelle der Kieme an den hinteren Mantelrand zusammentrifft (Fig. 1, 14 *nbr*). Dieser hintere Hautrand verwächst nun nicht mit dem Adductor, sondern biegt dorsal und oral um und läßt so zwischen sich und dem Muskel eine weite Öffnung zum äußern Kiemengange frei. Der Kiemennerv ist demnach nicht dem hinteren Adductor aufgelagert, sondern liegt in einer, von jenem durch einen weiten Spalt getrennten Hautschicht, verläuft somit am meisten ventral von den übrigen Nerven des Visceralganglions.

Bekannt ist der Kiemennerv samt seinen Nebenästen schon Duvernoy und Keber gewesen und auch von ihnen abgebildet. Von diesen beiden Autoren hat Duvernoy die richtigere und erschöpfendere Abbildung und Beschreibung gegeben, wenn auch in seiner Figur sich noch manche Ungenauigkeiten und Unrichtigkeiten vorfinden. Ich möchte nun die Nerven, welche vom Kiemennerven sich abzweigen, um die Kiemen zu versorgen, in zwei Gruppen einteilen: in die Gruppe der Nerven, welche zur inneren, und in die Gruppe derjenigen, welche zur äußeren Kieme laufen. Sie mögen Rami branchiae internae bzw. Rami branchiae externae benannt werden.

Rami branchiae internae (Fig. 11, 14, 16 *rbri*).

Die Nerven, denen die Versorgung der inneren Kieme obliegt, verlassen den Kiemennerv an dessen oraler Kante, und zwar liegen ihre Austrittsstellen an der Ventralseite des Nerven, also sehr dicht unter der Oberfläche der Haut, welche den inneren Kiemengang dorsal abschließt (Fig. 14 *rbre*). Sie sind in großer Anzahl vorhanden und einzeln sehr zarte Nerven, welche den Kiemennerv meistens büschelweise verlassen (Fig. 11 *rbri*). Hin und wieder kommt es allerdings vor, daß ein solches Büschel bei seinem Austritt zu einem stärkeren Ast verschmilzt und sich erst später in eine Anzahl feinerer Nerven auflöst. Wenn nun Duvernoy in seiner Figur besonders die oralwärts verlaufenden Nerven nur in der zuletzt beschriebenen Form austreten läßt, so mag er vielleicht bei der damaligen Unvollkommenheit der

optischen Hilfsmittel die Auflösung eines solchen Büschels in einzelne Nerven nicht haben sehen können.

Da der größere Abschnitt der Kiemen oralwärts vom Kiemennerven gelegen ist, so laufen die meisten Nervenfäden nach vorn. Dabei sind sie im Boden des Bojanusschen Organs eingebettet und liegen so dicht unter der Oberfläche, daß man sie bei einem mit Salpetersäure behandelten Tier durch bloßes Abpinseln des Epithels freilegen kann. Sie verbreiten sich jedoch nicht über die ganze Oberfläche des Bodens, sondern nähern sich sehr bald der Kiemenansatzstelle. Die Fläche, welche von diesen Nerven durchzogen wird, hat die Gestalt eines spitzwinkligen Dreiecks, dessen kleinster Winkel mit seinem Scheitel ungefähr zwischen Kieme und Ureter liegt (Fig. 14 *rbri*). Dieses Gebiet hebt sich scharf von der Region ab, welches von den Nerven des inneren Kiemenganges durchzogen wird, viel schärfer, als es in der Abbildung von Duvernoy dargestellt ist.

Die Nerven, welche auf jener dreieckigen Fläche verlaufen, bilden nun ein sehr dichtes Geflecht miteinander, welches besonders nicht weit oralwärts vom Kiemennerven sich so verdichten kann, daß eine Reihe benachbarter Fäden zu einem einzigen stärkeren Ast für eine kurze Strecke verschmelzen können, um sich später allerdings wieder in einzelne Fäden aufzulösen. Überhaupt neigen diese Nerven so sehr zu Fusionen miteinander, daß es nicht möglich ist, von den nach vorn laufenden Zweigen einen von Anfang bis zu Ende von seiner Umgebung zu isolieren. Am oralen Ende der Kiemenanwachsungsstelle lichtet sich das Geflecht immer mehr, und am aboralen Ende, wo die Zweige von dem hier rückwärts laufenden Kiemennerv direkt in die Kieme wandern, ohne so sehr zu Plexusbildungen zu neigen, ist es möglich, einen solchen Nervenfaden zu isolieren (Fig. 14 *rbri*).

Nachdem die Nervenstränge in die Nähe der Kiemenarterie gekommen sind, überqueren sie dieselbe an ihrer Ventralseite. Die Kiemenarterie sendet nun in regelmäßigen Intervallen zum inneren Kiemenblatt Arterien ab, welche an der Innenseite — bei dem in Fig. 14 dargestellten Präparat an der Ventralseite — der die beiden Kiemenlamellen verbindenden Querständern gelegen sind. Längs jeder solcher Nebenarterie verläuft in der Regel ein feiner Nerv zum inneren Kiemenblatt (Fig. 14 *rbri*). Das äußere Blatt der inneren Kieme wird von Nerven versorgt, welche ebenfalls die Ventralseite jener Kiemenarterie kreuzen, und von denen dann je ein Nerv an den Nebenarterien entlang läuft, die in vorliegendem Präparat (Fig. 14) an der ventralen Seite zur äußeren Lamelle laufen. Ausnahmsweise können von diesen

Arterien, die ebenfalls in regelmäßigen Intervallen in die Kieme eintreten, die eine oder andre mehr als einen Nerven aufweisen. Dagegen

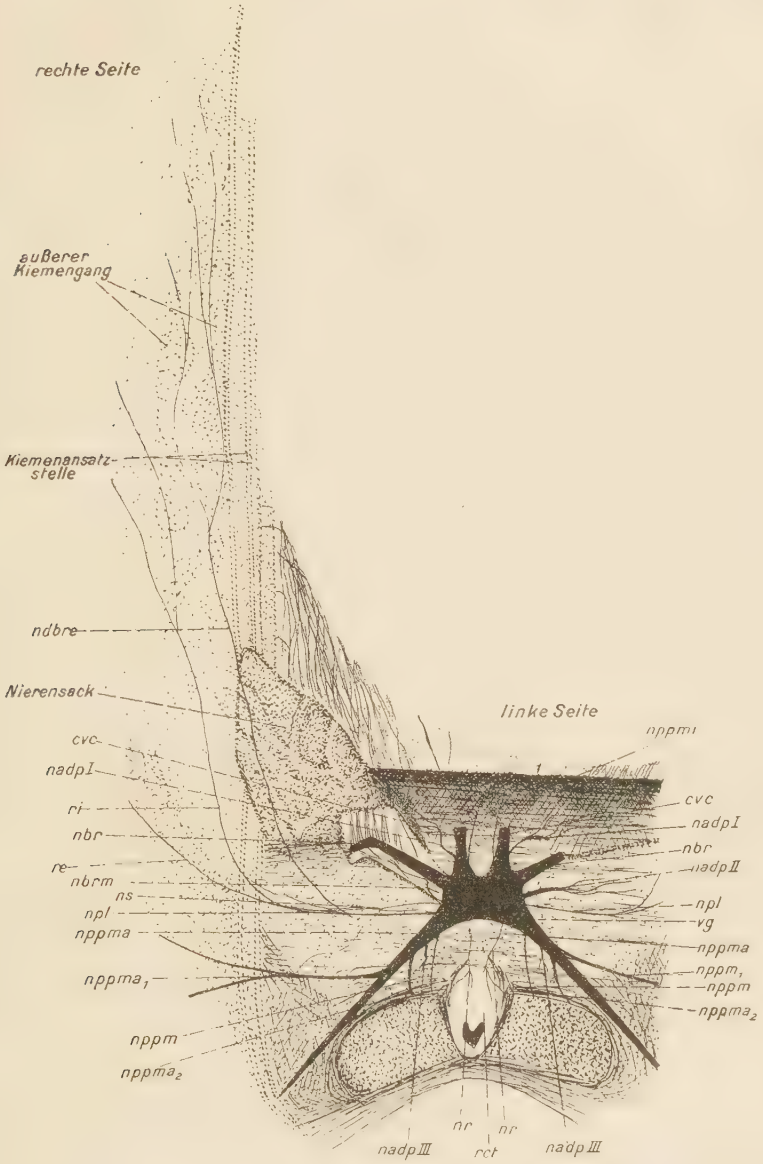

Fig. 15.

Hinterer Adductor und rechter äußerer Kiemengang von der Ventralseite freigelegt. (Erklärung der Buchstaben auf Seite 469.)

kann öfters beobachtet werden, daß sich jene Nerven schon während ihres Verlaufs längs der Nebenarterie verzweigen.

Rami branchiae externae (Fig. 14, 16 *rbre*).

Trägt man die Hautschicht jener dreieckigen, von den Nerven zur inneren Kieme durchzogenen, Fläche ab, so trifft man eine zweite Lage von Nerven an, nämlich Zweige, welche die äußere Kieme versorgen (Fig. 14 *nbre*). Sie entspringen zum großen Teil ebenfalls an der vorderen Kante des Kiemennerven, aber dorsal von der Ursprungsstelle der Nerven zur inneren Kieme. Eine Anzahl jener Nerven aber hat ihren Ursprung an der aboralen Seite (Fig. 14 *rbre'*), biegt aber dann oralwärts um, überquert dorsal den Kiemennerven und mischt sich unter die andern Nerven dieser Gruppe. Im übrigen stimmen jene Nerven in ihrem Verhalten sowohl an der Ursprungsstelle als auch während ihres Verlaufes zur Ansatzstelle der äußeren Kieme mit den zur inneren Kieme führenden Strängen überein.

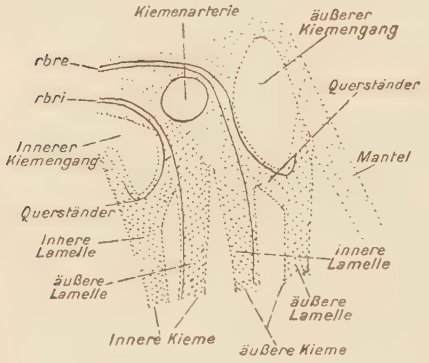

Fig. 16.
Schematischer Querschnitt durch eine innere und äußere Kieme.

In der Nähe der äußeren Kieme überqueren sie dorsal die Kiemenarterie und stellen sich senkrecht zur Längsachse der Kiemen (Fig. 14, 16 *rbre*). In derselben Weise, wie bei der inneren Kieme dringen hier die einzelnen Fäden in die äußere Kieme ein (Fig. 16 *rbri*, *rbre*): Um zum äußeren Blatt zu gelangen, schlagen sie den gleichen Weg ein wie die Nebenarterien, welche die Querständer entlang zu jener Lamelle sich hinziehen. Zum inneren Blatt begeben sie sich längs der dorthin führenden Nebenarterien (Fig. 16 *rbre*). Auch hier gehört in der Regel nur ein Nerv zu jeder Nebenarterie.

Das Osphradium.

Der große Kiemennerv (Nervus branchialis) ist ferner auch insofern beachtenswert, als er das von Spengel entdeckte und nach ihm benannte »Geruchsorgan«, das Osphradium innerviert. Da aber die Beschreibung dieser Verhältnisse nicht in den Rahmen dieser Arbeit

hineingehört, weil jene nur histologisch untersucht werden können, so sei an dieser Stelle nur auf die Arbeit von Freidenfelt hingewiesen, der das Centralnervensystem von *Anodonta* histologisch behandelt und auch das Osphradium berücksichtigt hat.

Nervus branchialis minor (Fig. 11, 14 *nbrm*).

Dem bei *Anodonta cygnea* und *Anodonta anatina* von Chatin entdeckten und beschriebenen Nerv entspricht bei *Anodonta cellensis* ein Ast, der mit dem früher beschriebenen Hautnerven (Nervus superficialis (S. 434) aus einer gemeinsamen Wurzel hervorgeht (Fig. 11, 14 *nbrm*). Der oralwärts verlaufende Ast (Nervus branchialis minor), der kräftigere von den beiden verläuft zunächst oralwärts und begibt sich in die Hautschicht hinein, in welche der große Kiemennerv (Nervus branchialis) eingelagert ist. Dort biegt er dann aboralwärts — wenigstens in vielen Fällen — um und verästelt sich unmittelbar darauf. Seine Verzweigungen mischen sich sofort unter die Nebenäste des großen Kiemennerven und können dann nicht weiter verfolgt werden (Fig. 14 *nbrm*).

c. Seitennerven der Cerebrovisceralcommissur und Magengeflecht (Plexus solaris).

Mit Ausnahme der Kiemennerven sowie einiger Nebenäste des hinteren Pedalnerven (Nervus pedalis posterior), die in die Wandungen des Bojanusschen Organs dringen, sind bis jetzt noch keine Nerven beschrieben worden, welche nachgewiesenermaßen die Eingeweide versorgen. Wie bei der Beschreibung der im Fuß verlaufenden Nerven gezeigt wurde, scheint keiner der früher mit »Eingeweidenerven« bezeichneten Nerven in den Wandungen des Darmes oder im Bereich der Mitteldarmdrüse oder Keimdrüse zu endigen, sondern jene verästeln sich in der dort liegenden Muskulatur. Ebenso beschränken sich die vom Cerebralganglion ausgehenden Nerven, soweit sie nicht Commissuren sind, auf die Versorgung der Regionen, welche zur Körperoberfläche gehören oder aus dieser hervorgegangen sind, nämlich des Mantels, der Mundsegel, der Statocyste, des Mundes und der Muskulatur.

Auch die oralwärts vom Visceralganglion entspringenden und den Boden des Bojanusschen Organs entlang laufenden Nerven dringen, wie Rankin nachgewiesen hat, nicht in letzteres ein, sondern beschränken sich auf die Oberfläche des Bodens. Etwaige feinere Seitenzweige, die, wie früher erwähnt wurde (S. 442), dennoch in den Bereich des Nierensackes sich begeben, endigen dort nicht frei, sondern

stellen Verbindungsfäden mit der Cerebrovisceralcommissur oder dem Nervus pedalis posterior dar.

Dagegen kann ich die Angaben von Duvernoy, Keber und Rankin über den Verlauf von Nerven, welche, von der Cerebrovisceralcommissur ausgehend, die Eingeweide innervieren, bestätigen und ergänzen.

Wie früher schon erwähnt wurde, gibt die Cerebrovisceralcommissur beim Durchtritt durch die Mitteldarmdrüse drei stärkere Äste ab, welche sich zur Wandung des Magens begeben. Keber und Duvernoy haben nur einen, den stärksten, abgebildet und beschrieben. Diese drei Nerven mögen, vom Cerebralganglion aus gerechnet: Nervus gastricus I, II, III, heißen.

Nervus gastricus I (Fig. 6, 19 *ngI*).

Dieser Nerv, dessen Stärke ziemlich schwankt, entspringt der Cerebrovisceralcommissur kurz nach ihrem Eintritt in die Mitteldarmdrüse und zwar gewöhnlich an deren Außenseite. Er ist in seinem Gesamtverlauf aboral und nach der Innenseite des Tieres zu gerichtet. Im einzelnen aber kann er sich in mannigfaltigen Windungen nach den verschiedensten Richtungen des Raumes hin ergehen, wobei er den Gängen der Mitteldarmdrüse folgt (Fig. 19 *ngI*). Da er wegen dieses Verlaufes, der in seinen Einzelheiten durchaus nicht konstant ist, mitunter von der Commissur aus schwierig zu präparieren ist, vielmehr leicht durchschnitten werden kann, ehe man auf ihn stößt, so empfiehlt sich folgendes Verfahren, das aus denselben Gründen auch bei der Präparation der andern Magennerven zweckdienlich ist:

Man schneide vom Mund aus Oesophagus und Magen an der Dorsalseite auf und klappe die Hälften auseinander. Man erhält nun ein Präparat, das zwar das Innere des Magens, wie auch F. Gutheil betont, nicht ohne Verzerrungen darstellt, die Lage der Nerven in dieser Region aber desto klarer und übersichtlicher zur Veranschaulichung bringen läßt. Ein solches Präparat ist in Fig. 19 dargestellt. Legt man nun das Magengeflecht, welches später noch beschrieben wird, frei, so stößt man auf einen stärkeren Ast (Fig. 19 *ngI*), welcher, häufig unter Benutzung von einer der vorderen Leberöffnungen, in die Mitteldarmdrüse eindringt und unter mannigfachen Windungen schließlich die Commissur erreicht.

Nervus gastricus II (Fig. 6, 19 *ngII*).

Der zweite Magennerv (Nervus gastricus II) ist in der Regel der stärkste jener drei Äste und kann in seinem Anfang an Mächtigkeit

fast die Commissur erreichen. Er entspringt ihr, bevor sie die Mitteldarmdrüse verläßt und zwar meistens an ihrer Dorsalseite. Da jener Nerv in ziemlich gerader Linie oder in schwacher Kurve aboral und dorsal sich nach dem dorsalen Teil der Magenwandung begibt, so ist er am leichtesten von den drei Nerven präparierbar, besonders nach dem vorhin vorgeschlagenen Verfahren. Auf seinem Wege zur Magenwand kann er sich schon verzweigen. Sämtliche Verästelungen gehen aber bis zur Magenwand durch, wo sie die dorsale Region der Wandung innervieren und sich dort mit dem Magengeflecht vereinigen (Fig. 19 *ngII*).

Nervus gastricus III (Fig. 6, 19 *ngIII*).

Ganz in der Nähe des zweiten Magennerven (Nervus gastricus II) verläßt der dritte Magennerv (Nervus gastricus III) die Commissur. Er entspringt in der Regel oralwärts von jenem Nerven und ebenfalls an der Dorsalseite der Commissur. Seltener sind beide Nerven anfänglich ein kurzes Stück miteinander vereinigt. Der dritte Magennerv, gewöhnlich schwächer als der zweite, begibt sich, wie die beiden andre Äste, ebenfalls in das Innere hinein, häufig einen Leberkanal benutzend, und verläuft mitunter zunächst oralwärts, biegt dann aber nach der aboralen Seite um (Fig. 19 *ngIII*). Er sucht ungefähr die Region der Magenwandung auf, die in gleicher Höhe wie die Commissur an dieser Stelle sich befindet (Fig. 6 *ngIII*) und vereinigt sich dort mit dem Magengeflecht.

Plexus solaris (Fig. 19).

Keber und Duvernoy haben unabhängig voneinander ein Nervengeflecht erwähnt, welches sich in der Magenwand ausbreitet und in den Darm sowie Oesophagus hinein Ausläufer sendet. Keber, dem die Priorität dieser Entdeckung gebührt, scheint, nach seiner Beschreibung und seinen Abbildungen zu urteilen, auch an dieser Stelle außer den wirklichen Nerven Keimschläuche des Bucephalus nach Baer, sowie bindegewebsartige Elemente für Nerven angesehen und so Richtiges mit Falschem vermengt zu haben. Die Abbildung von Duvernoy, der das Magengeflecht nur mit wenigen Worten streift, ist zwar frei von jenen Irrtümern, gibt aber doch nicht den richtigen Charakter dieses Geflechtes wieder.

Nach meinen Befunden besteht das Magengeflecht (Plexus solaris) aus einer Anzahl stärkerer und feinerer Nerven, welche, teils untereinander in Verbindung stehend, teils frei endigend, die ganze Magenwand überziehen (Fig. 19 *pls*). Da in Fig. 19 der Magen dorsal

aufgeschnitten dargestellt ist, so ist die Verbindung der Nerven untereinander an der Dorsalseite unterbrochen. Wenn auch die einzelnen Nervenstränge ziemlich regellos und bei jedem Tier verschieden sich ausbreiten, so läßt das Geflecht doch eine gewisse Gesetzmäßigkeit erkennen: Dadurch, daß die ersten und dritten Magennerven (Nervus gastricus I, III) untereinander durch stärkere Äste in Verbindung stehen, welche allerdings im Einzelnen ein recht verschiedenes Verhalten zeigen, entstehen in der Längsrichtung des Tieres an der Magenwand zwei Nervenbahnen. Diese, längs verlaufenden Nerven stehen miteinander durch einen oder mehrere kürzere Querstränge, die in dem ventralen Teil des Magens zu finden sind, in Verbindung. Duvernoy und Keber sprechen dagegen nur von einer dorsalen Vereinigung der Nerven. Dorsalwärts setzen sich jene Nerven in kräftige Stränge fort, welche sich verzweigen, besonders die Dorsalwand mit stärkeren Ästen überziehen und den zweiten Magennerven (Nervus gastricus II) aufnehmen. Von den stärkeren Ästen gehen feinere ab, die in der Magenwand endigen und in den Darm eindringen, aber bald so zart werden, daß sie nicht weit zu verfolgen sind. Die Magennerven liegen dicht unter der Oberfläche, so daß sie bei einem gut mazerierten Exemplar durch bloßes Abpinseln der Oberfläche frei zu legen sind. Nur, wenn sie in Verbindungsfäden zu den Commissuren übergehen, dringen sie in die Mitteldarmdrüse ein.

Wenn man auch deutlich stärkere und schwächere Nerven unterscheiden kann, so ist doch der einzelne Nerv vielfach so gestaltet, daß er an Stärke ziemlich plötzlich zu- oder abnimmt. Besonders die stärkeren Magennerven pflegen mitunter die Stärke der Commissur zu erreichen, wobei sie allerdings keinen drehrunden Querschnitt haben, sondern von abgeplatteter Gestalt sind und sich dabei vielfach in eine Menge feinster, miteinander parallel verlaufender Fäden auflösen. Diese Fäden verschmelzen dann wieder zu einem einzigen Ast, der dann wieder an Stärke abnimmt (Fig. 19 *p*). Eine nicht seltene Erscheinung ist es, daß ein kräftiger Nerv sich ebenfalls in eine Menge feiner Fäden zerteilt, diese sich aber büschelförmig zerstreuen und in der Magenwand sich verlieren.

Das Magengeflecht entsendet auch in den Oesophagus hinein Zweige, die bis zum Munde verlaufen und sich mit dem dortigen Nervengeflecht (Plexus labialis) vereinigen. Die einzelnen Nervenfäden sind von außerordentlicher Feinheit und nicht leicht zu verfolgen, wenn auch ihre Stärke während des Verlaufs wechseln kann (Fig. 19 *o*). Sie sind scheinbar häufiger an den Seitenwandungen als an den dorsalen

oder ventralen Wänden anzutreffen, können aber leicht mit andern Elementen verwechselt werden. Sie senden Seitenäste aus, die miteinander verschmelzen oder frei endigen. Sonst herrscht in der Innervatur des Oesophagus keine besondere Gesetzmäßigkeit.

Wenn KEBER außerdem noch von einem kleineren Ganglion, daß sich im Magengeflecht befinden soll, und von einem Nerven spricht, der diesem Ganglion entspringen und, die Wandung der vorderen Aorta entlang laufend, nach dem Herzen laufen soll, so habe ich nichts dergleichen gesehen. Es wird vielleicht eine plötzliche Verbreiterung eines starken Nerven des Magenplexus für ein Ganglion gehalten worden sein; oder KEBER hat auch hier wieder den Fehler begangen, daß er andere Elemente für Nerven hielt.

Nervi genitales (Fig. 13 *ngen*).

Beim Durchtritt der Cerebrovisceralcommissur durch die Keimdrüsen zwingen sich sowohl an deren Außenfläche, als auch an der Innenseite einige feinere Nerven ab, die in die Region der Keimdrüsen eindringen, aber wegen ihrer Feinheit nicht weit verfolgt werden können. Sie sind auf dieser ganzen Strecke bis zum Eintritt der Commissur in das BOJANUSsche Organ anzutreffen, im übrigen aber weder an Zahl noch in ihrer Lage konstant, so daß eine genauere Beschreibung ihres Verlaufs und ihres Verhaltens sich erübrigt (Fig. 13 *ngen*).

Die Nerven des BOJANUSschen Organs.

Während DUVERNOY gar keine, KEBER höchst dürftige und unklare oder sogar direkt falsche Angaben über die Seitennerven der Cerebrovisceralcommissur im Bereich des BOJANUSschen Organs macht, hat RANKIN in seiner Abhandlung des BOJANUSschen Organs dessen Innervation beschrieben und die früheren Angaben ergänzt und berichtigt. Leider ist bei der Nachprüfung seiner Ergebnisse dadurch eine nicht geringe Schwierigkeit und die Möglichkeit von Mißverständnissen vorhanden, daß er gerade für die Innervation des BOJANUSschen Organs keine Abbildung gegeben hat.

RANKIN gibt zwei Nervenpaare an, von denen eins am vorderen Ende des Organs die Commissur verläßt und zwar an deren inneren Seite, hinter der KEBERschen Klappe. Nach seiner weiteren Beschreibung zu urteilen, muß es sich um ein Nervenpaar handeln, das nach meinen Beobachtungen an dieser Stelle entspringt und im großen und ganzen dasselbe Verhalten wie das von RANKIN angegebene Paar zeigt. Abweichungen im einzelnen lassen sich daraus erklären, daß

das Verhalten solcher untergeordneter Nerven nicht nur bei verschiedenen Species, sondern auch bei den einzelnen Individuen derselben Art mitunter recht verschieden sein kann. Jener Nerv, der Nervus sinus venosi heißen möge, trägt folgendes Gepräge:

Nervus sinus venosi (Fig. 13 *nsv*).

Sein Ursprung liegt an der Innenseite der Commissur aboralwärts von der Keberschen Klappe. In der Regel teilt er sich schon kurz nach dem Verlassen der Commissur in zwei Äste, von denen der eine aboralwärts am Boden des Sinus entlang läuft und sich schließlich in dem Geflecht seiner Wandung verliert. Der andere Ast begibt sich auf die Kebersche Klappe zu und endigt in der Nähe der Ansatzstelle des unpaaren Muskels an die Wandung des Bojanusschen Organs, ein Umstand, der von Rankin nicht erwähnt ist. Ferner habe ich hinzuzufügen, daß die Ursprungsstellen des rechten und linken Nerven nicht regelmäßig einander gegenüber zu liegen brauchen. Häufiger ist sogar der Fall, daß bald der rechte, bald der linke Nerv oralwärts von dem andern entspringt (Fig. 13 *nsv*). Bemerkenswert ist auch, daß ziemlich häufig jenes Nervenpaar durch einen Querast miteinander in Verbindung steht.

Nervus uretris (Fig. 13 *nu*).

Ein Nerv, der ungefähr dieselbe Stärke wie der Nervus sinus venosi besitzt, und auch in jener Region die Cerebrovisceralcommissur verläßt, ist von Rankin übersehen worden. Er möge Nervus uretris heißen. Jener verläßt an der Außenseite, und zwar etwas ventral, die Commissur und begibt sich durch das Gewebe des Sinus venosus hindurch in die Falten des Nierensackes hinein. Dort kann er einige feinere Äste abgeben, die aber, wie der Hauptstamm, zum Boden des Bojanusschen Organs durchdringen. Auf seinem Wege hat nun der Nerv sich allmählich oralwärts gewandt, so daß er mit dem Geflecht der Nerven des inneren Kiemenganges (Nervus ductus branchialis interni I, II) unter einem spitzen Winkel zusammentrifft. Im Boden des Bojanusschen Organs verästelt er sich und läßt seine Zweige gegen den Ureter und zum Teil auch gegen die Nierenspritze ausstrahlen, wo sie sich unter die Ausläufer jener Nerven des inneren Kiemenganges mischen (Fig. 13 *nu*).

Außer jenen beiden konstanten Ästen verlassen noch einige schwächere und kürzere Nerven die Commissur auf ihrem Wege unter dem Sinus venosus her. Sie dringen in die Falten des Nierensackes ein

oder gelangen bis zum Boden des Bojanusschen Organs, wo sie sich verästeln und auch mit den dort verlaufenden Hautnerven verschmelzen, sind aber sonst in ihrem ganzen Verhalten recht variabel.

Erwähnenswert ist ferner, daß auf dem ganzen Wege, den beide Commissuren nebeneinander machen, hin und wieder feinere Queräste jene verbinden können. Außerdem zweigt sich mitunter von einer Commissur ein feiner Ast ab, läuft ein Stück mit dieser parallel und vereinigt sich wieder mit dem Hauptstamm (Fig. 13, 14 *nc*).

Keber hat nun ein reiches Nervengeflecht in der Wandung des Sinus venosus beschreiben und abgebildet, welches in jede sich abzweigende Vene einen Ast hineinsendet. Wie schon Rankin betont, sind sämtliche »Nerven« aber nichts weiter als Bindegewebsstränge des Sinus. Dieser Irrtum ist allerdings begreiflich, da sich im ganzen Bojanusschen Organ Nerven von andern Geweben makroskopisch oft schwer unterscheiden lassen und man mitunter nur durch den Zusammenhang mit der Commissur oder andern bekannten Nerven solche Stränge als Nerven erkennen kann.

Das zweite Nervenpaar, das Rankin erwähnt, entspringt nach seinen Angaben in der Nähe des Visceralganglions der Commissur und dringt schließlich in den hinteren Retractor ein. Da diese Nerven ziemlich kräftig sein sollen, so kann es sich hier nur um die beiden schon früher beschriebenen hinteren Pedalnerven (Nervi pedales posteriores) handeln (S. 436).

Außer diesem Nervenpaar habe ich noch eine Anzahl Nerven feststellen können, die sich auf dem Wege der Commissur zwischen dem hinteren Retractor und dem Visceralganglion von jener abzweigen. Ein Teil von ihnen läuft die Falten des Nierensackes entlang und endigen dort. Andre stellen Verbindungen zwischen dem hinteren Pedalnerven und der Commissur her und treten in den größeren Hautnerven des inneren Kiemenganges (Nervus ductus branchialis interni I) ein (vgl. S. 449). Nicht selten sind Seitenzweige zum hinteren Retractor vorhanden.

Die übrigen Nerven, welche früher als Nerven betrachtet wurden, die zur Innervierung des Bojanusschen Organs dienen sollten, aber schon von Rankin nur als Hautnerven des inneren Kiemenganges erkannt worden sind, haben an früherer Stelle Erwähnung gefunden.

IV. Die Innervierung des Mantelrandes.

Das Nervensystem des Mantelrandes, von Bronn und andren »peripheres Nervensystem« genannt, ist von Duvernoy entdeckt und

außer bei vielen Lamellibranchiaten auch bei *Anodonta* beschrieben werden. Es wird von dem Mantelrandnerven (Nervus circumpallialis) und dem Mantelrandplexus (Plexus circumpallialis) gebildet. Keber sind diese Nerven unbekannt geblieben. Seit jener Zeit ist die Morphologie jenes Nervensystems von keinem Autor mehr bei *Anodonta* behandelt worden; sondern es wird in dieser Hinsicht bis jetzt noch auf die Arbeit von Duvernoy bezug genommen. So stützt sich Rawitz in seinen Abhandlungen über den Mantelrand der Acephalen, in denen auch *Anodonta* berücksichtigt wird, in betreff der Morphologie der Nerven auf Duvernoy, ohne etwas Neues in dieser Beziehung zu bringen.

1. Mantelrandnerv.

Nervus circumpallialis (Fig. 5 *ncp*).

Von Duvernoy ist der Mantelrandnerv (Nervus circumpallialis) bei *Anodonta* kurz beschrieben und in einer Abbildung dargestellt worden, die meines Wissens bis jetzt noch durch keine bessere übertroffen worden ist. Dennoch gibt sie den Verlauf des Nerven nicht ganz richtig wieder und läßt auch dessen Lageverhältnisse zu dem benachbarten Gewebe vermissen. Wie in der Einleitung gesagt wurde, umläuft jener Nerv nicht den gesamten Mantelrand der rechten und linken Seite ohne Unterbrechung, sondern zerfällt in zwei symmetrische Abschnitte, die am Vorder- und Hinterende des Tieres in die Mantelnerven übergehen, mithin auf jeder Seite des Tieres mit Mantelnerven und der Commissur einen Nervenring bilden. Das Tier gehört also dem nach Duvernoy benannten zweikreisigen Typ an (vgl. Einleitung, S. 390).

Verfolgt man den Nerv (Fig. 5 *ncp*) von seiner Ursprungsstelle am aboralen Ende des Tieres an in der Richtung auf das Vorderende zu, so soll nach Duvernoy sich der Nerv aus dem oralen Seitenzweig des Astes ($nppma_1$) bilden, welcher vom großen hinteren Mantelnerven (Fig. 5 *nppma*) an der Außenseite entspringt (Fig. 5 $nppma_1$). Nach meiner Beobachtung findet jener orale Seitenzweig beim Eintritt in den Mantelrand regelmäßig schon einen Mantelrandnerven vor. Dieser entsteht gewöhnlich aus einem Seitenzweig des großen Mantelnerven, der aboral von jenem Aste ($nppma_1$) an der Außenseite entspringt (Fig. 5 $nppma_3$). Die Differenzierung des Mantelrandnerven erfolgt also schon in der Region des Mantelrandes, welche den Branchialsipho bildet. Auf seinem ganzen Wege läuft er nun den Mantelrand entlang in der Nähe von dessen Innenkante, d. h. der Kante, welche an die

Mantelfläche grenzt, jedoch außerhalb der kleinen Muskelbündel, welche, dicht nebeneinander gelagert, sich an der Innenkante des Mantelrandes entlang ziehen (Fig. 18 *ncp*).

Die Vereinigung eines von der Mantelfläche herkommenden Nerven mit jenem mäßig starken und in mittlerer Tiefe liegenden Randnerven geschieht in folgender Weise:

Nachdem ein solcher Mantelnerv die kleinen Muskelbündel durchquert hat, biegt er in den Mantelrandnerven ein, wobei an der Vereinigungsstelle recht häufig eine kleine, gangliöse Anschwellung zu bemerken ist. Öfters gabelt er sich in zwei Äste, die bis zu einem rechten oder sogar stumpfen Winkel divergieren können (Fig. 5, 18 Mantelnerven). Diese beiden Zweige sind bald sehr kurz, bald von ziemlicher Länge. In letzterem Falle verläuft dann häufig ein solcher Zweig mit dem Mantelrandnerven eine Strecke parallel, ehe er sich mit letzterem vereinigt.

An der Vorderseite des Tieres kann man den Mantelrandnerv bis zur Eintrittsstelle des zweiten vorderen Mantelnerven (Nervus pallialis anterior II) in den Mantel verfolgen (Fig. 5 *npaII*). Oralwärts von jener Region geht seine Spur verloren.

2. Der Mantelrandplexus.

Plexus circumpallialis.

Den Mantelrandplexus (Plexus circumpallialis) gliedert Duvernoy in drei Regionen: In den Abschnitt, welcher die Siphone innerviert und sich oralwärts bis zum Auftreten des Mantelrandnerven in dem Mantelrand sich erstreckt, in den Abschnitt, der von hier ab oralwärts bis zum Verschwinden des Mantelrandnerven im oralen Teil des Randes sich ausdehnt, und in jenes Gebiet, welches oralwärts vom zweiten Abschnitt liegt. Zu jenen drei Bezirken möchte ich noch einen vierten Abschnitt hinzufügen, nämlich den dorsalen Teil des Mantelrandes, oralwärts vom Analsipho.

Die Nerven des hinteren dorsalen Teils des Mantelrandes (Fig. 5, 13 *mpd*).

Die Nebenäste des hinteren großen Mantelrandnerven (Nervus pallialis posterior maior), welche an der Innenseite entspringen und in den oralwärts vom Analsipho gelegenen Teil des Mantelrandes (Fig. 5, 13 *mpd*) eintreten, beginnen in letzterem sofort sich lebhaft zu verzweigen, wobei die ziemlich kräftigen Äste zueinander Verbindungsfäden senden und so einen Plexus bilden. An den Ver-

zweigungspunkten jener Nerven befinden sich fast durchweg kleine gangliöse Anschwellungen von gelblichem bis orangefarbenen Aussehen, die hier dorsoventral abgeplattet sind und soviel Ecken gewöhnlich aufweisen, wie in jedem Falle dort Nerven sich vereinigen (Fig. 5, 13 *g*). Endigen Nerven frei im Mantel, so sind deren Spitzen der Seite zugekehrt, welche mit dem Mantelrand der andern Seite verwachsen ist. Wenn Fäden die Anwachsungsfläche der beiden Mantelränder überschreiten und so in den Plexus der andern Seite übertreten

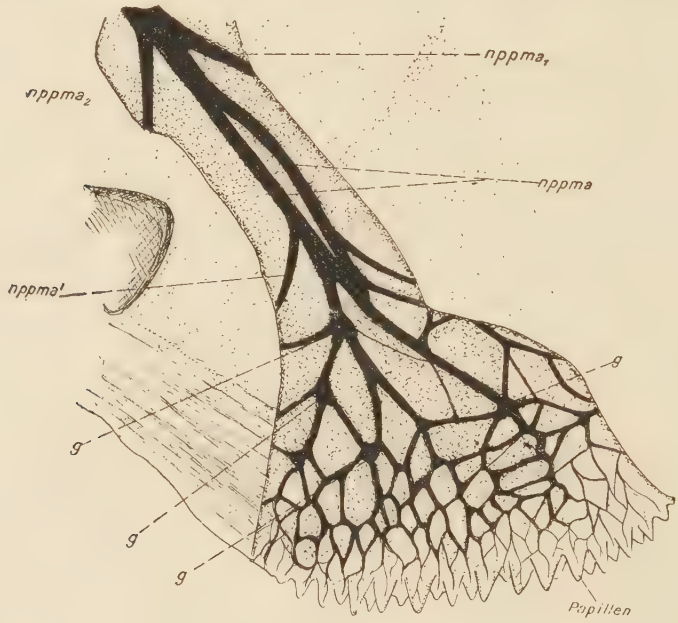

Fig. 17.
Nervenplexus des Bronchialsipho. (Erklärung der Buchstaben auf Seite 469.)

sollten, so sind sie in diesem Falle so zart und fein, daß sie kaum mehr mit einem Binocular gesehen werden können. Während in der an den Analsipho angrenzenden Region, die Abschnitte der Nerven, welche eine »Masche« im Plexus bilden, meist ungefähr gleich lang sind, macht sich, je mehr man auf der Dorsalseite oralwärts fortschreitet, die Eigentümlichkeit geltend, daß der Plexus in der Längsrichtung des Mantelrandes gestreckt erscheint (Fig. 5, 13 *mpd*). Ferner weist jenes Geflecht, je weiter es oralwärts sich befindet, immer schwächere Nerven auf, bis es durch das Eintreten des oralwärts gerichteten mittleren hinteren Mantelnerven (Nervus pallialis posterior medius) (Fig. 13

nppm) in den Mantelrand durch dessen Verästelungen wieder eine Verstärkung erfährt. Jedoch nehmen auch diese Zweige ziemlich

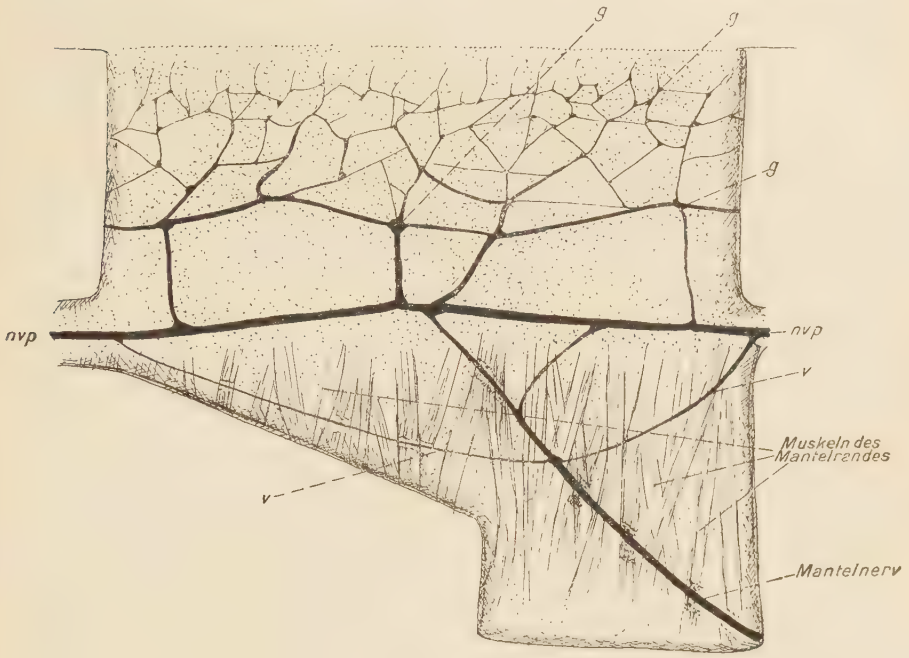

Fig. 18.

Nervenplexus des ventralen Mantelrandes mit Mantelrandnerv. (Erklärung der Buchstaben auf Seite 469.)

rasch an Stärke ab, so daß am Mantelschlitz und oralwärts von jenem der Plexus nur aus äußerst feinen, größtenteils zur Längsrichtung des Mantelrandes parallel laufenden Fäden besteht, die, solange der Darm sich dicht ventralwärts vom Mantelrand befindet, teilweise auf dessen Dorsalseite verlaufen. Oralwärts von der Ansatzstelle des hinteren Retractors an die Schale vereinigt sich der kleinere hintere Mantelnerv (Fig. 5, 12 *nppmi*) mit jenem Geflecht. Seine Verästelungen sind aber so zart, daß sie dem Plexus keine Verstärkung mehr bringen können. Das Visceralganglion, der mittlere Mantelnerv (Nervus pallialis posterior medius), der dorsale Teil des Mantelrandplexus und der kleinere hintere Mantelnerv (Nervus pallialis posterior minor) bilden nun einen, den hinteren Adductor umspannenden Nervenring, der der kleine Mantelkreis heißen möge, im Gegensatz zu dem andern größeren, früher erwähnten Mantelkreis (S. 390). Berücksichtigt man diesen kleineren Mantelkreis mit, so kann man bei *Anodonta* nicht nur von

einem zweikreisigen Typ, wie ihn Duvernoy genannt hat, sondern von einem vierkreisigen Typ sprechen. Wenn auch bei *Anodonta* von einem kleinen Mantelkreis bis jetzt meines Wissens noch nie die Rede war, so hat doch List bei Mytiliden einen homologen Nervenring entdeckt, und es ist wohl nicht unwahrscheinlich, daß noch eine ganze Reihe andrer Formen, die bis jetzt zum zweikreisigen Typ zählen, in Wirklichkeit im Mantel vier Nervenringe haben.

Oralwärts von der Vereinigungsstelle des kleineren hinteren Mantelnerven mit jenem Plexus beginnt dieser sich zu teilen. Der größte Teil folgt dem allerdings immer mehr verschwindenden Mantelrand, bis er, dorsal vom Herzen, sich allmählich im Gewebe verliert. Nur einige ganz feine Fäden, die übrigens in ihrer Anzahl und ihrem Verhalten variabel sind, können den Darm entlang bis ans Herz verfolgt werden. Sie mögen Nervi cardiales heißen (Fig. 5 *n.card*). Ein andrer ziemlich schwacher Nerv löst sich ebenfalls an der Stelle vom Plexus los, an der Darm und Mantelrand sich trennen, läuft oralwärts in die Wandung des Pericards, welche der Schale anliegt, und endigt in der Keberschen Drüse. Genauer auf seinen Ursprung und seinen Verlauf einzugehen, erübrigt sich, da er hierin inkonstant ist. Er kann mit Nervus pericardiacus bezeichnet werden (Fig. 5 *n.peric*). Diese feinen Fäden zum Herzen und Pericard sind bei *Anodonta* von Chatin zum ersten Mal angegeben. Nur sind diese Nerven nach ihm direkte Verästelungen jenes mittleren Mantelnerven, während nach meinen Beobachtungen jener Nerv sich erst in den Teil des Plexus, der vorhin beschrieben ist, umwandelt und erst von diesem Geflecht aus jene Zweige sich absondern.

Die Innervation des Analsipho (Fig. 5, 13 *msrt*) und des Branchialsipho (Fig. 5, 13 *msbr*, 17).

Aboralwärts vom dorsalen Teil des Mantelrandes, in dem Bezirk des Analsipho, verästelt sich ein großer Teil der Seitenzweige vom hinteren großen Mantelnerven (Nervus pallialis posterior maior) und bildet einen reichverzweigten, aus kräftigen Nerven bestehenden Plexus, der, wie der ganze Mantelrandplexus überhaupt, an den Verzweigungsstellen die charakteristischen, vorher bei den dorsalen Mantelpartien beschriebenen, kleinen Ganglien (Fig. 5 ,13 *g*) aufweist. Er strahlt hauptsächlich nach zwei Richtungen hin aus (Fig. 13 *msrt*).

Nach der Verwachsungsstelle der rechten und linken Mantelränder aboralwärts und dorsalwärts vom hinteren Adductor zu werden die Nerven, je mehr sie sich dieser Region nähern, immer zarter und

spärlicher, bis der größte Teil von ihnen dort aufhört. Etwaige Nerven, welche die beiden Mantelränder miteinander verbinden, sind dann äußerst zart. Die andre Region ist der aboralwärts gelegene Saum des Sipho. Die dorthin ausstrahlenden, zahlreichen Nerven, die fast bis zuletzt Anastomosen bilden, kann man bis zur Grenze des Saumes hin verfolgen (Fig. 5, 13 *msrt*). Der ganze Plexus des Analsipho, der dorsal- und oralwärts an die dorsale Mantelrandregion grenzt, ventralwärts in den Plexus des Branchialsipho übergeht, ist ziemlich locker in das ihn umgebende Gewebe eingebettet und läßt sich nicht schwer präparieren.

Einen ähnlichen Charakter zeigt der Plexus des Branchialsipho, welcher aus den übrigen Verästelungen des großen hinteren Mantelnerven hervorgeht und, da er sich an der breitesten Stelle des Mantelrandes befindet, bei einem ausgewachsenen Tier von Durchschnittsgröße eine Fläche von über 1 qcm bedeckt (Fig. 5, 13 *msbr*, 17). Nur ist das Geflecht noch dichter, und die einzelnen Nerven besitzen eine noch größere Stärke. Diese Körperregion ist insofern beachtenswert, als sie die meisten und stärksten Nerven im Verhältnis zu ihrer Ausdehnung aufweist. Ebenso sind hier die Ganglien an den Verzweigungsstellen verhältnismäßig groß (Fig. 17 *g*). Je mehr die Verästelungen sich den Papillen des Branchialsipho nähern, desto dichter wird das Geflecht, während die Nerven immer noch verhältnismäßig stark bleiben. Sogar die Enden, welche in die Papillen eintreten, und ihre Nebenäste, die sie dort abgeben, sind noch gut makroskopisch zu beobachten (Fig. 17). Nach der Ventralseite zu, wo die Papillen allmählich zurücktreten und der Mantelrandnerv sich heraus zu differenzieren anfängt, wird das Geflecht nach und nach lockerer, und die einzelnen Nerven werden zarter. Es beginnt der Teil des Nervenplexus, der von jenen Mantelrandnerven ausgeht.

Die Innervation des ventralen Mantelrandes (Fig. 5 *niv*).

Diese Partie, welche von den vier Abschnitten des Mantelrandplexus die ausgedehnteste ist — sie nimmt ungefähr vier Fünftel der Länge des Tieres ein — ist dadurch charakteristisch, daß der Mantelrandnerv (Nervus circumpallialis) gewissermaßen die Basis bildet, von welcher aus sich der Plexus hauptsächlich nach dem äußeren, freien Saum des Mantelrandes erstreckt. Die Äste, welche von jenen Nerven aus sich in den Mantelrand hinein begeben, folgen vielfach in verhältnismäßig großem Abstand aufeinander und sind in der Regel etwas schwächer als jener Hauptnerv. Auch die ersten Queräste,

die an ihren Ausgangsstellen die kleinen Ganglien aufweisen, sind häufig verhältnismäßig lang und fast von derselben Stärke, wie jene Nebenäste (Fig. 5 *mv*, 18). Die »Maschen«, die sich an den Mantel-

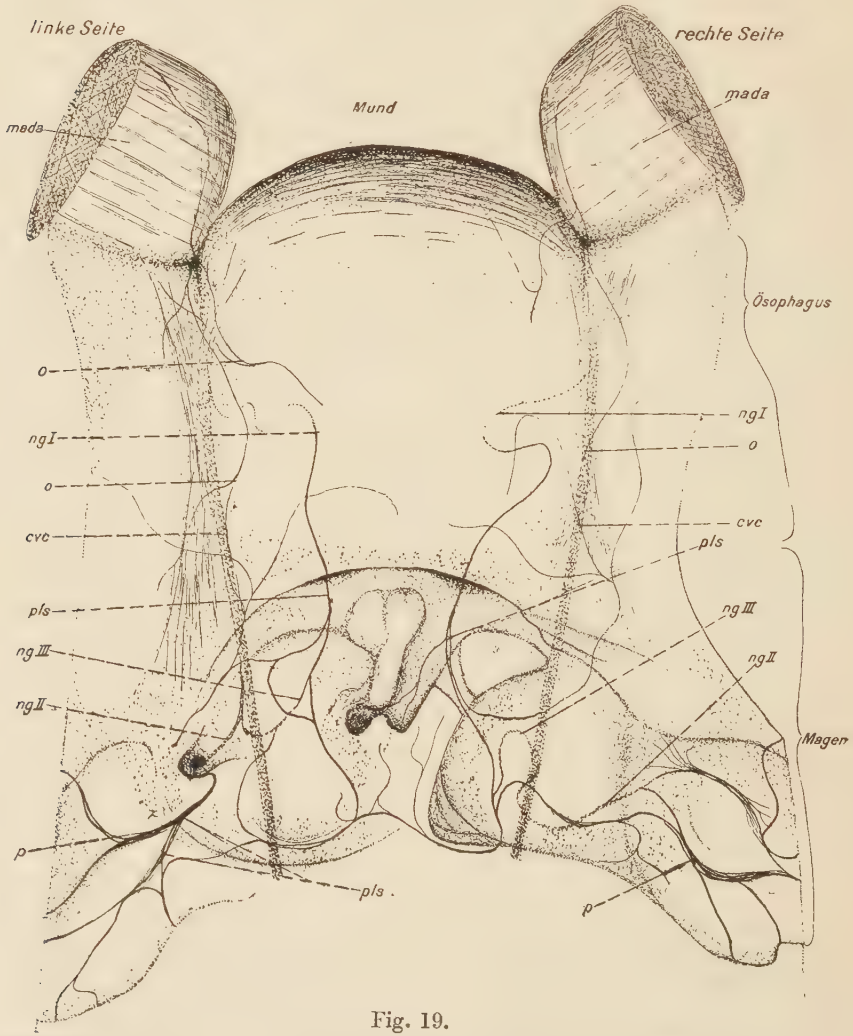

Fig. 19.

Magen und Ösophagus von der Dorsalseite geöffnet. (Erklärung der Buchstaben auf Seite 469.)

randnerven anschließen, sind also ziemlich groß und reichen bis in die Mitte des Mantelrandes hinein. Darauf aber nehmen die Nerven ziemlich plötzlich an Stärke ab (Fig. 18). Das Geflecht wird dichter, zugleich aber zarter. Die letzten Ausläufer können nicht mehr makroskopisch verfolgt werden.

Auch nach der Seite hin, welche der Mantelfläche zugekehrt ist, entspringen dem Randnerven Seitenzweige. Sie sind immer schwächer als der Hauptnerv und laufen zu jenem mehr oder weniger parallel. Treffen sie auf einen Zweig, der, von der Mantelfläche kommend, mit dem Randnerven sich vereinigt, so endigen sie in jenem (Fig. 5 *pm*) oder setzen ihren Weg, nach Bildung eines kleinen Ganglions an der Vereinigungsstelle, auf der andern Seite fort, um schließlich wieder in den Randnerven zu münden (Fig. 18 *v*). Kommt der Mantelrandplexus in die Region, wo die vorderen Mantelnerven eindringen, dann verschwindet allmählich der Mantelrandnerv. Oralwärts vom zweiten vorderen Mantelnerven (Nervus pallialis anterior II) beginnt der vordere Abschnitt des Mantelrandplexus.

Die Nerven des vorderen Abschnittes des Mantelrandes (Fig. 3, 5 *ma*).

Aus den Verästelungen des ersten und zweiten vorderen Mantelnerven (Nervus pallialis anterior I, II) gebildet, weist jener Abschnitt an der Innenseite in seiner ventralen Region ziemlich kräftige Nerven auf, die ein mäßig lockeres Geflecht bilden. Nach der Außenseite, d. h. der Seite, welche der Mantelfläche abgewandt ist, zu wird das Geflecht etwas dichter, die Nerven zugleich aber feiner. Wie beim dorsalen Teil des hinteren Mantelrandplexus verlaufen im allgemeinen die längeren Abschnitte einer solchen »Nervenmasche« parallel zur Längsrichtung des Mantelrandes; auch sind die Nerven, welche in den Rand von der Mantelfläche aus oder durch den vorderen Adductor eintreten, ebenfalls parallel zur Längsachse des Mantelrandes gerichtet und zwar verlaufen sie — besonders die Äste des ersten vorderen Mantelnerven (Nervus pallialis anterior I) — dorsalwärts (Fig. 3, 5 *ma*). Wenn auch jedesmal nach Eintritt eines Mantelnervenzweiges die Nerven des Plexus wieder etwas kräftiger werden, so nimmt doch die Stärke und Anzahl der Nerven, je mehr man dorsalwärts fortschreitet, im ganzen ab. Die Breite des Geflechts wird geringer, bis schließlich oralwärts vom Levator die letzten zarten Nervenfäden verschwinden.

Zusammenfassung der wichtigsten Ergebnisse.

Der vorliegenden Arbeit war, wie schon eingangs erwähnt wurde, ursprünglich nur die Aufgabe gestellt, eine möglichst genaue und umfassende Beschreibung des morphologischen Verhältnisse des Nervensystems von *Anodonta* zu geben. Dabei ergab sich jedoch eine Reihe neuer auffallender, und, meines Erachtens, prinzipiell nicht unwichtiger

Resultate, die am Schluß der Abhandlung noch einmal kurz zusammengefaßt und hervorgehoben werden sollen:

1) Die Zahl der schon bekannten und der zum ersten Male von mir beschriebenen konstanten Nerven erscheint zunächst als eine recht beträchtliche; im Verhältnis jedoch zu der großen Menge der überhaupt vorhandenen Nerven und ihrer Verzweigungen ist die Anzahl der konstanten Nerven keine allzugroße.

2) Die darin zum Ausdruck kommende Variabilität des Nervensystems wird noch dadurch gesteigert, daß auch die konstant auftretenden Nerven in ihrem Aussehen und Verlauf häufig so große Unterschiede bei den verschiedenen Individuen zeigen, daß es einiger Übung bedarf, um sie bei jedem Tier aufzufinden und richtig zu erkennen.

Wie sehr auch die äußere Form der Ganglien — wenigstens in Einzelheiten — variieren kann, lehrt schon ein Vergleich beispielsweise der in den verschiedenen Abbildungen dargestellten Cerebralganglien miteinander.

3) Beachtenswert ist ferner die Art, wie die einzelnen Ganglien miteinander durch Nerven verbunden werden:

In direktem Zusammenhang durch Commissuren stehen die Cerebralganglien miteinander. Außerdem sind sie mit dem Visceralganglion und den Pedalganglien durch Commissuren verbunden. Eine Visceropedalcommissur fehlt nach Jhering den Lamellibranchiaten. Daß es sonstwie Verbindungsstränge zwischen Ganglien gäbe — außer etwa dem Mantelrandnerv (Nervus circumpallialis) — habe ich nirgends betont gefunden.

Nun stellt aber nach meinen Beobachtungen der Nervus pedalis posterior eine Verbindung zwischen Visceral- und Pedalganglion dadurch her, daß er, vom Visceralganglion ausgehend, in den Nervus pedalis IV eintritt (S. 440). Dadurch tritt zu dem unpaaren großen und kleinen Nervenring (S. 393) noch auf jeder Seite des Tieres einer hinzu, der aus Pedalganglion, Nervus pedalis IV, Nervus pedalis posterior, Visceralganglion, Cerebrovisceralcommissur, Cerebralganglion und Cerebropedalcommissur besteht. Außerdem ist noch ein unpaarer Ring vorhanden, welcher sich aus Visceralganglion, den beiden Nervi pedales posteriores, den beiden Nervi pedales IV und den Pedalganglien zusammensetzt (S. 441).

Ferner sind, was ich nie erwähnt gefunden habe, das Cerebralganglion mit dem Visceralganglion außer durch die Cerebrovisceralcommissur auch dadurch miteinander verbunden, daß die Verästelungen der vorderen Mantelnerven sich mit den Verzweigungen der hinteren

Mantelnerven vereinigen, mithin ein großer, über die ganze Mantelfläche sich erstreckender Nervenplexus zustande kommt (S. 432).

4) Nach Duvernoy zählt *Anodonta* zu dem zweikreisigen Typ (S. 390), weil bis jetzt nur der große Mantelkreis auf jeder Seite des Tieres bekannt war. Nach meinen Feststellungen existiert am aboralen Ende des Tieres auf beiden Seiten noch ein kleiner Mantelkreis, bestehend aus Visceralganglion, Nervus pallialis posterior medius, dem dorsalen Teil des Mantelrandplexus und dem Nervus pallialis posterior minor (Seite 459). Mithin stellt *Anodonta* eigentlich einen vierkreisigen Typ dar.

5) Die Innervierung der Hauptmuskelzüge geschieht folgendermaßen:

a. Die Muskeln im oralen Teil des Tieres außer der Fußmuskulatur werden zum größten Teil von den Cerebralganglien und in beschränktem Maße von den Cerebrovisceralcommissuren versorgt.

b. Außer den Statocystennerven dringen sämtliche im Fuße verlaufenden, vom Pedalganglion ausgehende Nerven samt deren Nebenäste, sowie die Abzweigungen der Cerebropedalcommissur ausschließlich in die Fußmuskulatur ein.

c. Von der aboralen Muskulatur erhält der hintere Adductor Nerven vom Visceralganglion, und die beiden Retractoren werden von Seitennerven der Cerebrovisceralcommissuren und der Nervi pedales posteriores innerviert.

6) Die Versorgung von Organen des Tieres erfolgt in dieser Weise:

a. Der Darm wird nur in den Regionen des Mundes, Oesophagus und Magens reichlich durch einen Nervenplexus innerviert, der Nerven vom Cerebralganglion sowie von der Cerebrovisceralcommissur empfängt. Von letzterer erhält auch die Mitteldarmdrüse einige feine Nerven. Außer am After, der ein feines Nervenpaar (Nervus rectalis) vom Visceralganglion erhält, lassen sich in den übrigen Regionen des Darmtractus keine konstanten Nerven makroskopisch nachweisen.

b. Die Keimdrüsen werden außer von einigen feinen, der Cerebrovisceralcommissur entspringenden Nerven nur noch am Porus genitalis von den Hautnerven des inneren Kiemenganges (Nervus ductus branchialis interni I, II), die vom Visceralganglion ausgehen, innerviert.

c. Das Kebersche Organ wird von Ausläufern des Pericardialnerven (Nervus pericardiacus) durchzogen, der sich vom dorsalen Mantelrandplexus loslöst.

d. Von dort erhält auch das Herz einige sehr feine, von Chatin schon beschriebene Nerven.

e. Ziemlich reichlich wird das Bojanussche Organ versorgt. Wie zum großen Teil schon Rankin festgestellt hat, endigen in den Wandungen des Nierensackes Seitenzweige des Nervus pedalis posterior und der Cerebrovisceralcommissur. Der Sinus venosus empfängt ebenfalls von den Commissuren Nerven, welche auch auf jeder Seite Nierenspritze und Ureter mit Nerven versorgt. Außerdem erhalten jene Öffnungen Ausläufer von den Nerven des inneren Kiemenganges (Nervus ductus branchialis interni maior minor), welche dazu noch den Boden des Bojanusschen Organs innervieren.

f. Die Innervierung der Kiemen, welche vom Visceralganglion aus stattfindet, ist eine reichliche und vor allem eine noch viel gesetzmäßigere, als bis jetzt angenommen wurde.

Zum Schluß drängt es mich, meinem hochverehrten Lehrer, Herrn Geh.-Rat Prof. Dr. Korschelt, für seinen Beistand mit Rat und Tat herzlich zu danken.

Ebenso bin ich Herrn Prof. Dr. C. Tönniges und Herrn Dr. W. Harms zu großem Dank verpflichtet.

Marburg, im Juli 1912.

Verzeichnis der Ganglien und Nerven.

I. Die aus dem Ganglion austretenden Nerven.
- A. Das Cerebralganglion.
  - 1) Mantelnerven:
    - Nervus pallialis anterior I.
    - Nervus pallialis anterior II.
    - Nervus pallialis anterior III.
    - Nervus pallialis anterior minor I.
    - Nervus pallialis anterior minor II.
  - 2) Muskelnerven:
    - Nervi adductoris anterioris.
    - Nervi retractoris et levatoris.
    - Nervi protractoris.
  - 3) Nerven der Mundsegel und Lippen:
    - Nervus appendicis buccalis.
    - Nervus labialis.
    - Plexus appendicis buccalis et labialis.
  - 4) Commissuren:
    - Cerebralcommissur.
    - Cerebrovisceralcommissur.
    - Cerebropedalcommissur.

B. Das Pedalganglion.
Fußnerven:
Nervus pedalis I.
Nervus pedalis II.
Nervus pedalis III.
Nervus pedalis IV.
Nervus superficialis pedis minor I.
Nervus superficialis pedis minor II.

C. Das Visceralganglion.
1) Mantelnerven:
Nervus pallialis posterior minor.
Nervus pallialis posterior maior.
Nervus pallialis posterior medius.
Nervus pallialis lateralis.
2) Hautnerven:
Nervus rectalis.
Nervus superficialis.
3) Muskelnerven:
Nervus adductoris posterioris I.
Nervus adductoris posterioris II.
Nervus adductoris posterioris III.
4) Nervus pedalis posterior.
5) Hautnerven des inneren Kiemenganges:
Nervus ductus branchialis interni maior.
Nervus ductus branchialis interni minor.
6) Kiemennerven:
Nervus branchialis, mit
a. Rami branchiae internae,
b. Rami branchiae externae.
Nervus branchialis minor.

D. Nebennerven der Cerebropedalcommissur.
1) Nervus statocysticus.
2) Fußnerven:
Nervus superficialis pedis maior;
Nervus superficialis pedis minor III.

E. Nebennerven der Cerebrovisceralcommissur.
1) Nervi protractoris, Muskelnerv.
2) Nerven zum Magen:
Nervus gastricus I.
Nervus gastricus II.
Nervus gastricus III.mit
Plexus solaris, Magengeflecht.
4) Nervi genitales, Keimdrüsennerven.
5) Nervus sinus venosi, Nerv zum Sinus venosus.
6) Nervus uretris , Nerv zum Ureter.

F. Nebennerven des Nervus pedalis posterior.
1) Nervus retractoris posterioris, Nerv zum hinteren Retractor.
2) Fußnerven:

Nervus superficialis pedis minor IV.
Nervus superficialis pedis minor V.
Nervus superficialis pedis minor VI.

II. Nerven des Mantelrandes.

Nervus circumpallialis, Mantelrandnerv.
Plexus circumpallialis, Mantelrandplexus.
Nervi cardiales, Nerven zum Herz;
Nervus pericardiacus, Nerv zum Pericard.
Nervus ductus branchialis externi, Nerv zum äußeren Kiemengang.

Literaturübersicht.

J. F. Babor, Über das Centralnervensystem von Dreissensia polymorpha. Böhm. Ges. Wiss. Math. Nat. Classe 48. Bd. VII. 1895.

G. L. Duvernoy, Mémoire sur le système nerveuse des Mollusques acéphales. Mémoires de l'Académie des Sciences de Paris. Tom. XXIV. 1853.

T. Freidenfelt, Das centrale Nervensystem von Anodonta. Vorläufige Mitteilung im Biol. Centralblatt. Bd. XVII. 1897.

F. Gutheil, Über den Darmkanal und Mitteldarmdrüse von Anodonta cellensis Schröt. Zeitschr. f. wiss. Zoologie. Bd. XCIX. Hft. 3. 1912.

Joh. Chatin, Nerfs qui naissent du ganglion postérieur chez Anodontes. C. R. Soc. Biol. Paris 1886. Tom. III.

H. v. Ihering, Vergleichende Anatomie des Nervensystems und Phylogenie d. Mollusken. Leipzig 1877.

F. Keber, Beiträge zur Anatomie und Physiologie der Weichtiere. Königsberg 1851.

O. Latter, The Nervous System of Anodonta. Nature. Vol. LXVIII. 1903.

Lang-Hescheler, Vergleichende Anatomie der wirbellosen Tiere. III. Mollusken. 1900.

C. Langer, Über das Gefäßsystem der Teichmuschel. Denkschr. Akad. Wien. Math. nat. Cl. 1855 und 1856. Bd. VIII und XII.

Guis. Mangili, Über das Nervensystem einiger zweischaliger Muscheln. Reil und Authenrieths Arch. f. Physiol. Bd. IX. 1809.

A. Moquin-Tandon, Note sur une nouvelle paire de ganglions chez les Mollusques acéphales. Compt. rend. Acad. Sc. Paris. Tom. XXXIX. 1854.

Th. List, Die Mytiliden des Golfes von Neapel und der angrenzenden Meeresabschnitte. Fauna u. Flora des Golfes von Neapel. 27. Monographie. 1902.

Joh. Pawlow, Wie die Muschel ihre Schale öffnet. Versuche und Fragen zur allgemeinen Muskel- und Nervenphysiologie. Arch. Phys. Pflüger. Bd. XXXVII. 1885.

B. Rawitz, Der Mantelrand der Acephalen. 2. Teil. Jen. Zeitschr. f. Naturw. Bd. XXIV. 1890.

W. Rankin, Über das Bojanussche Organ der Teichmuschel (Anodonta cygnea Lmk.). Jen. Zeitschr. f. Naturw. Bd. XXIV. 1890.

C. Th. v. Siebold, Gehörorgane der Mollusken. Arch. f. Naturgesch. 1841. (7. Jahrg.).

Simroth, H. Über die Sinneswerkzeuge unserer einheimischen Weichtiere. Zeitschrift f. wiss. Zool. Bd. XXII. 1876.

J. W. Spengel, Die Geruchsorgane und das Nervensystem der Mollusken. Zeitschr. f. wiss. Zool. Bd. XXXV. 1881.

P. Splittstösser, Abnormitäten der Organisaton von Anodonta cellensis. Zoolog. Anz. Bd. XL. 1912.

E. Yung, De l'innervation du cœur et de l'action des poisons chez les Mollusques lamellibranches. Compt. rend. Tom. XCIII. Nr. 15. 1881.

Erklärung der Buchstaben.

a, abgeplattete und verbreiterte Stelle der Cerebrovisceralcommissur;
aop, hintere Aorta;
ap, Arteria pedalis;
au, Außenast von Nervus pallialis posterior minor;
aur, Ansatz der Vorkammer;
br, Kieme;
c, Nebennerv des Astes ($nppma_1$) vom Nervus pallialis posterior maior;
cg, Cerebralganglion;
cpc, Cerebropedalcommissur;
cc, Cerebralcommissur;
cvc, Cerebrovisceralcommissur;
d, Nebennerv des Astes ($nppma_1$) vom Nervus pallialis posterior maior;
da, Darm;
f, Eintrittsstelle des Astes ($nppma_1$) vom Nervus pallialis posterior maior in den Mantelrand;
fu, Fuß;
g, Mantelrandganglien;
g_1, Anschwellungen des Nervus ductus branchialis interni maior;
h, Eintrittsstelle eines Nebennerven vom Aste ($nppma_1$) des Nervus pallialis posterior maior;
i, Vereinigungsstelle von Ästen des Nervus pedalis *III*;
in, Innenast des Nervus pallialis posterior minor;
mada, vorderer Adductor;
madp, hinterer Adductor;
mh, Haut über dem hinteren Adductor;
mlev, Levator;
mpd, dorsaler Mantelrandplexus;
mpa, vorderer Mantelrandplexus;
mo, ventraler Mantelrandplexus;
mpro, Protractor;
mretra, Retractor;
msbr, Branchialsiphoplexus;
msrt, Analsiphoplexus;
mu, Mund;
nada, Nervi adductoris anterioris;
nadpI, II, III, Nervus adductoris posterioris I, II, III;
nab, Nervus appendicis buccalis;
nab', Nerven des Plexus appendicis buccalis;
nab'', Nerven des Plexus appendicis buccalis in den Lamellen der Mundsegel;
ndbre, Nervus ductus branchialis externi-
ndbriI, Nervus ductus branchialis interni maior;
ndbriII, Nervus ductus branchialis interni minor;
nbr, Nervus branchialis;
nbrm, Nervus branchialis minor (Zweig von Nervus branchialis minor et superficialis);
nc, Verbindungsnerven zwischen den Cerebrovisceralcommissuren;
ncard, Nervus cardialis;
ncp, Nervus circumpallialis;
nf, Hautnerven;

ngen, Nervi genitales;
ngI, II, III, Nervus gastricus I, II, III.
n, Nebenäste des Nervus ductus branchialis interni maior et minor;
nlab, Nervus labialis;
nlev, Nervi levatoris;
nlev', bestimmte Nervi levatoris (siehe Text S. 000);
npI, II, III, IV, Nervus pedalis I, II, III, IV;
np_1, np_2, Nebenäste von Nervus pedalis I;
np_3, Nebenast von Nervus pedalis II;
np_4, np_5, np_6, Nebenäste von Nervus pedalis IV;
np, Pedalnerv (Fig. 6);
npaI, II, III, Nervus pallialis anterior I, II, III;
npaIII', Seitenzweig von Nervus pallialis anterior III;
npamI, II, Nervus pallialis anterior minor I, II;
npamI', Seitenzweig von Nervus pallialis anterior minor I.;
npam', inkonstanter vorderer Mantelnerv;
nperic, Nervus pericardiacus;
npl, Nervus pallialis lateralis;
npp, Nervus pedalis posterior;
nppm, Nervus pallialis posterior medius;
nppma, Nervus pallialis posterior maior;
$nppma_1$, $_2$, Nebenäste des Nervus pallialis posterior maior;
nppmi, Nervus pedalis posterior minor;
npr, Retractornerv zwischen Protractor und Retractor;
npro, Nervi protractoris;
nr, Nervus rectalis;
nret', besonderer Retractornerv;
nret'', Retractornerv aus d. Cerebralganglion;
nretra, Nervi retractoris anterioris;
nrp, Nervus retractoris posterioris;
nspmI, II, III, IV, V, VI, Nervus superficialis pedis minor I, II, III, IV, V, VI;
nspma, Nervus superficialis pedis maior;
$nspma_1$, $_2$, Nebenäste des Nervus superficialis pedis maior;
nst, Nervus statocysticus;
ns, Nervus superficialis, Zweig von Nervus branchialis minor et superficialis;
ns', Zweig von Nervus superficialis;
nsv, Nervus sinus venosi;
nu, Nervus uretris;
o, Nerven im Oesophagus;
pall, Mantel;
pla, Plexus zwischen Nervus pallialis anteriur minor I und Nervus pallialis anterior minor II;
plab, Plexus appendicis buccalis;
pl, Plexus zwischen den Verzweigungen von Nervus pallialis posterior minor;
pllab, Plexus labialis;
pls, Plexus solaris;
p, Anschwellungen im Plexus solaris;
pm, Nerven im Mantelrandplexus;
pg, Pedalganglion;
rbre, Rami branchiae externae;
rbre', aboral vom Nervus branchialis entspringende Rami branchiae externae;
rbri, Rami branchiae internae;
ri, *re* } Nebenäste vom Nervus pallialis lateralis;
rct, After;
st, Statocyste;
vel, Mundsegel;
vg, Visceralganglion;
w, Nebenäste vom Zweig $nppma_1$ des Nervus pallialis posterior maior.

Lebenslauf.

Ich, Paul Friedrich Albert Splittstösser, Sohn des Rektors Albert Splittstösser, evangelisch, bin am 3. April 1886 zu Elberfeld geboren und bin preußischer Staatsangehöriger. Meine Reifeprüfung bestand ich Ostern 1907 am Gymnasium zu Barmen. Dann studierte ich Naturwissenschaften und Mathematik, währenddessen ich die Universitäten Marburg (S.-S. 1907, W.-S. 1908), Bonn (S.-S. 1908, W.-S. 1908/9) und wiederum Marburg (S.-S. 1909 bis S.-S. 1912) besuchte.

In Marburg begann und vollendete ich die vorliegende Arbeit im zoologischen Institut der Universität auf Anregung des Herrn Geh. Reg. Rat Prof. Dr. E. Korschelt und bestand am 8. Mai das Rigorosum.

Seit dem Rigorosum bereitete ich mich auf die wissenschaftliche Staatsprüfung vor.